



**KAREN RODRIGUES LIMA**

**EFEITOS DA ADMINISTRAÇÃO DE ÁCIDO HÚMICO  
SOBRE O OSSO ALVEOLAR E INTEGRIDADE RENAL E  
HEPÁTICA DE RATOS COM DOENÇA PERIODONTAL  
INDUZIDA POR LIGADURA**

**LAVRAS – MG**

**2025**

**KAREN RODRIGUES LIMA**

**EFEITOS DA ADMINISTRAÇÃO DE ÁCIDO HÚMICO SOBRE O OSSO  
ALVEOLAR E INTEGRIDADE RENAL E HEPÁTICA DE RATOS COM DOENÇA  
PERIODONTAL INDUZIDA POR LIGADURA**

Dissertação apresentada à Universidade Federal  
de Lavras, como parte das exigências do  
Programa de Pós-Graduação em Ciências da  
Saúde, para obtenção do título de Mestre.

Prof. Dr. Eric Francelino Andrade

Orientador

**LAVRAS – MG**

**2025**

**Ficha catalográfica elaborada pela Catalogação da Biblioteca Universitária da UFLA**

Lima, Karen Rodrigues.  
Efeitos da Administração de Ácido Húmico Sobre o Osso Alveolar e  
Integridade Renal e Hepática de Ratos com Doença Periodontal  
Induzida  
por Ligadura / Karen Rodrigues Lima. –Lavras : UFLA, 2024.  
37 p. : il.

Orientador: Eric Francelino Andrade.  
Dissertação (Mestrado em Ciências da Saúde,) - Universidade Federal  
de Lavras, 2024.  
Bibliografia.

1. Periodontite. 2. Substâncias Húmicas. 3. Perda Óssea Alveolar. I.  
Andrade, Eric Francelino . II. Universidade Federal de Lavras. III.Título.

CDD – 617.632

**KAREN RODRIGUES LIMA**

**EFEITOS DA ADMINISTRAÇÃO DE ÁCIDO HÚMICO SOBRE O OSSO  
ALVEOLAR E INTEGRIDADE RENAL E HEPÁTICA DE RATOS COM  
DOENÇA PERIODONTAL INDUZIDA POR LIGADURA**

**EFFECTS OF HUMIC ACID ADMINISTRATION ON ALVEOLAR BONE AND  
RENAL AND HEPATIC INTEGRITY IN RATS WITH LIGATURE-INDUCED  
PERIODONTAL DISEASE**

Dissertação apresentada à Universidade Federal de Lavras, como parte das exigências do Programa de Pós-Graduação em Ciências da Saúde, para obtenção do título de Mestre.

APROVADO em 18 de dezembro de 2024

Profa. Dr. Luciano José Pereira, UFLA

Prof. Dr. Leonardo Barros Dobbss, UFVJM

Prof. Dr. Eric Francelino Andrade

Orientador

**LAVRAS – MG**

**2025**

*À minha avó Maria, que me incentivou desde  
criança dizendo que o conhecimento me  
levaria a lugares inimagináveis.  
Dedico.*

## AGRADECIMENTOS

Agradeço primeiramente a Deus, que antes de tudo, ouviu minhas preces e me capacitou a realizar um dos meus sonhos profissionais. Agradeço aos meus pais e ao meu irmão, que sacrificaram muitos luxos para sustentar minha educação desde o início. Obrigada por acreditarem nessa jornada ao meu lado e por me ensinarem a ver tanto valor nisso.

Agradeço de coração ao meu orientador, Eric, pela paciência em me ensinar, por me dar confiança em todas as etapas e por ser tão dedicado em me ajudar em todos os desafios que enfrentei. Obrigada, Professor, pelas oportunidades que você me proporcionou durante esse tempo. Nunca esquecerei sua bondade!

Também sou grata aos meus coorientados de iniciação científica (Maria Luíza, Roberta, Camilly, Igor e Carol) que contribuíram significativamente para o andamento do nosso projeto. Minha gratidão também à Aline, que me ensinou a realizar todos os procedimentos histológicos com tanta doçura e cuidado. Cada dia no laboratório era melhor por causa de todos vocês. Aos meus pais por me ensinarem com sabedoria e amor, consolidando assim a base principal de minha trajetória. Aos meus irmãos e irmãs, pelo apoio e incentivo. Cada um de vocês tem um papel fundamental nesta conquista. Minha eterna gratidão por tudo que fizeram.

À Professora Débora e aos Professores Rafael e Rodrigo, obrigada por suas contribuições para melhorar meu trabalho, e a todos os professores do programa de pós-graduação cujas aulas enriquecedoras ampliaram meu conhecimento. Agradeço também às minhas colegas Thays e Hellen pela parceria, apoio e experiências compartilhadas, assim como aos meus amigos que torceram por mim e nunca mediram esforços pra me lembrar do quanto eu era capaz.

O presente trabalho foi realizado com apoio da Coordenação de Aperfeiçoamento de Pessoal de Nível Superior – Brasil (CAPES) – Código de Financiamento 001, por isso agradeço. Assim como ao Programa de Pós-Graduação em Ciências da Saúde da UFLA pelo suporte e melhorias contínuas, e à sociedade brasileira, que, por meio de impostos públicos, tornou esse título possível. Sou grata por ter tido a oportunidade de estudar em uma universidade excelente e, como forma de retribuir, abracei essa oportunidade e dei o melhor de mim. Obrigada!

## RESUMO

A doença periodontal (DP) provoca destruição dos tecidos de suporte do dente através de uma resposta inflamatória de baixo grau induzida pelo acúmulo de biofilme que pode aumentar o risco de comorbidades. Os ácidos húmicos (AH) destacam-se como potenciais agentes terapêuticos devido às propriedades anti-inflamatórias. Desta forma, objetivou-se avaliar os efeitos de diferentes doses de AH na progressão da DP em um modelo experimental. Para isso, 54 ratos Wistar, machos, foram divididos em 6 grupos (n = 8 cada): controle, DP, DP + 40 mg/kg de AH, DP + 80 mg/kg de AH, DP + 160 mg/kg de AH e DP + 320 mg/kg de AH. O AH, proveniente de vermicomposto, foi administrado diariamente por gavagem durante 28 dias, com a DP sendo induzida por ligadura no 14º dia. Após a eutanásia, amostras mandibulares foram analisadas histomorfometricamente para avaliar a perda óssea (POA) e a densidade de osteócitos (DO). A topografia do osso alveolar e sua composição elementar foram examinadas por Microscopia Eletrônica de Varredura (MEV) acoplada à Espectroscopia de Dispersão de Energia (EDS). Fígado e rim foram avaliados histopatologicamente. Os dados foram analisados por ANOVA e teste de Duncan. Os animais tratados com AH apresentaram redução da perda de inserção epitelial, POA e do número e diâmetro de poros, bem como aumento da DO em comparação ao grupo DP. As lesões renais observadas na DP foram mitigadas com doses de 40 e 80 mg/kg de AH. Portanto, conclui-se que o tratamento com AH melhora a integridade óssea e, em doses menores, reduz as lesões renais induzidas pela DP.

**Palavras-chave:** Periodontite; Substâncias Húmicas; Perda Óssea Alveolar.

## ABSTRACT

Periodontitis causes the destruction of tooth-supporting tissues through a low-grade inflammatory response induced by biofilm accumulation, which can increase the risk of comorbidities. Humic acids (HA) stand out as potential therapeutic agents due to their anti-inflammatory properties. This study aimed to evaluate the effects of different HA doses on PD progression in an experimental model. To this end, 54 Wistar rats were divided into six groups (n = 8 each): control, PD, PD + 40 mg/kg HA, PD + 80 mg/kg HA, PD + 160 mg/kg HA, and PD + 320 mg/kg HA. HA, derived from vermicompost, was administered daily via gavage for 28 days, with PD induced by ligature on the 14th day. After euthanasia, mandibular samples were analyzed histomorphometrically to assess alveolar bone loss (ABL) and osteocyte density (OD). The topography of the alveolar bone and its elemental composition were examined using Scanning Electron Microscopy (SEM) coupled with Energy Dispersive Spectroscopy (EDS). Liver and kidney tissues were evaluated histopathologically. Data were analyzed using ANOVA and Duncan's test. Animals treated with HA exhibited a reduction in epithelial attachment loss, ABL, and the number and diameter of bone pores, as well as an increase in OD compared to the PD group. Renal lesions observed in PD were mitigated with HA doses of 40 and 80 mg/kg. Therefore, HA treatment improves bone integrity and, at lower doses, reduces PD-induced renal lesions.

**Keywords:** Periodontitis; Humic Substances; Alveolar Bone Loss.



## INDICADORES DE IMPACTO

O presente estudo impacta socialmente pois oferece ao meio científico mais robustez quanto aos impactos benéficos do uso de ácidos húmicos (AHs) para o tratamento da periodontite mediante seus efeitos antioxidantes e antiinflamatórios. Seu diferencial se dá pela investigação dos efeitos em diferentes doses de administração e investigação da toxicidade, se mostrando seguro em doses baixas (40-80mg/kg). Nesse sentido, corrobora para a plausibilidade de um ensaio clínico randomizado para ser realizado em humanos, cujo resultado poderá ser favorável para a comercialização de AHs em cápsulas para a administração oral.

A periodontite é uma doença inflamatória que afeta os tecidos de suporte dos dentes muito prevalente e tem relação com comorbidades sistêmicas comuns na população brasileira (doenças cardiovasculares, renais e diabetes). Dessa forma, a identificação de terapias acessíveis e eficazes para controle é uma estratégia para a melhoria da qualidade de vida da população acometida e menor sobrecarga ao sistema público de saúde. Especialmente porque o público mais atingido por todas elas, são idosos cuja polifarmácia é comum. Os AHs por serem derivados de vermicompostos podem se apresentar como uma alternativa economicamente viável e sustentável para o manejo da periodontite visto que sua fonte (resíduos de soja, sorgo, cana de açúcar e milho) são abundantes no país, fazendo com que sua produção possa se dar em larga escala.

Ademais, uma melhoria na saúde bucal faz parte da promoção da saúde. E, por este trabalho, foi visto que os AHs preservam a integridade do osso alveolar, evitando complicações odontológicas que necessitam de tratamentos mais invasivos e custosos, como a perda de dentes que pode levar a outras complicações graves, como a desnutrição energético proteica. Tendo em vista que idosos já são um público fragilizado, a desnutrição pode aumentar o risco de quedas e conferir maior tempo de internação hospitalar, sobrecarregando economicamente o sistema de saúde.

Por fim, os resultados deste trabalho em modelo experimental além de abrir caminhos para o desenvolvimento de estudos clínicos realizados humanos, em especial idosos, também abre margem para investigação em outras doenças ósseas como osteoporose. Através dele foi publicado um artigo na Revista Biomedicine e feitas duas apresentações no Congresso de Iniciação Científica da UFLA 2024 (CIUFLA).

## IMPACT INDICATORS

The present study has a social impact as it provides the scientific community with greater robustness regarding the beneficial effects of humic acids (HAs) in the treatment of periodontitis due to their antioxidant and anti-inflammatory properties. Its main distinction lies in the investigation of the effects of different administration doses and toxicity assessment, demonstrating safety at low doses (40–80 mg/kg). In this context, the study supports the feasibility of conducting a randomized clinical trial in humans, whose results may favor the commercialization of HAs in capsule form for oral administration.

Periodontitis is a highly prevalent inflammatory disease that affects the supporting tissues of the teeth and is associated with common systemic comorbidities in the Brazilian population (such as cardiovascular and kidney diseases, as well as diabetes). Therefore, identifying accessible and effective therapies for its management is a key strategy to improve the quality of life of affected individuals and reduce the burden on the public healthcare system. This is particularly relevant since the population most impacted by these conditions consists of elderly individuals, for whom polypharmacy is common. As HAs are derived from vermicompost, they may serve as an economically viable and sustainable alternative for managing periodontitis, given that their sources (soybean, sorghum, sugarcane, and corn residues) are abundant in the country, enabling large-scale production.

Moreover, improving oral health is an integral part of health promotion. This study has demonstrated that HAs help preserve alveolar bone integrity, preventing dental complications that would otherwise require more invasive and costly treatments, such as tooth loss, which can lead to severe consequences like protein-energy malnutrition. Considering that elderly individuals are already a vulnerable population, malnutrition can further increase the risk of falls and lead to prolonged hospital stays, placing an additional economic burden on the healthcare system.

Finally, the findings of this experimental model study not only pave the way for the development of clinical studies in humans, particularly the elderly, but also open avenues for research into other bone diseases, such as osteoporosis. As a result of this study, an article was published in the *Biomedicine* journal, and two presentations were delivered at the 2024 Scientific Initiation Congress of UFLA (CIUFLA).

## SUMÁRIO

<b>PRIMEIRA PARTE .....</b>	<b>12</b>
<b>1. INTRODUÇÃO .....</b>	<b>12</b>
<b>2. REFERENCIAL TEÓRICO .....</b>	<b>14</b>
<b>2.1 Doença Periodontal .....</b>	<b>14</b>
<b>2.2 Impactos da Doença Periodontal na Composição do Osso Alveolar .....</b>	<b>16</b>
<b>2.3 Técnicas Para Avaliação do Osso Alveolar .....</b>	<b>18</b>
<b>2.4 Ácidos Húmicos .....</b>	<b>19</b>
<b>SEGUNDA PARTE .....</b>	<b>22</b>
<b>ARTIGO .....</b>	<b>22</b>
<b>TERCEIRA PARTE .....</b>	<b>36</b>
<b>CONSIDERAÇÕES FINAIS .....</b>	<b>36</b>
<b>REFERÊNCIAS .....</b>	<b>37</b>

## **PRIMEIRA PARTE**

### **1. INTRODUÇÃO**

A doença periodontal (DP) é caracterizada pela destruição dos tecidos de suporte dos dentes, causada por uma interação negativa entre bactérias orais e a resposta imunológica do hospedeiro. O acúmulo constante de bactérias patogênicas desencadeia uma resposta inflamatória, resultando em um ciclo de retroalimentação positiva de inflamação e consequente destruição tecidual (Sedghi, Bacino e Kapila, 2021). Se não tratada, a DP pode levar à liberação de mediadores inflamatórios na circulação, causando efeitos sistêmicos adversos (Negrato et al., 2020) e aumentando o risco de comorbidades como diabetes (Genco, Graziani e Hasturk, 2020), aterosclerose e comprometimentos renais (Celik e Kantarci, 2021).

Estruturalmente, o periodonto é diversificado (Kononen, Gursoy e Gursoy, 2019) sendo composto pela gengiva, osso alveolar, cemento que recobre a raiz, e ligamento periodontal (localizado entre o cemento e o osso alveolar) (Kononen, Gursoy e Gursoy, 2019). Um epitélio juncional atua como uma barreira entre a superfície radicular e a gengiva, protegendo os tecidos subjacentes contra bactérias da microbiota oral (Bosshardt e Lang, 2005). Caso esse sistema seja sobrecarregado devido ao crescimento excessivo de bactérias (principalmente *P. gingivalis*) e à inflamação persistente, como ocorre na DP, o epitélio desencadeia a destruição do colágeno, resultando na formação de bolsas periodontais (Bosshardt e Lang, 2005). Durante a formação dessas bolsas, a degradação tecidual é estimulada inicialmente por osteoclastos, macrófagos e neutrófilos e posteriormente por linfócitos T e B, comprometendo a homeostase do tecido ósseo e levando à principal consequência da DP grave, que é a destruição do osso alveolar (Henderson e Kaiser, 2018; Kononen, Gursoy e Gursoy, 2019).

Essa doença é uma preocupação global de saúde pública e ocorreu um aumento dramático na prevalência nas últimas décadas (Nazir et al., 2020). A prevalência e gravidade da DP aumentam com a idade (Nazir et al., 2020). Em idosos, alterações imunológicas relacionadas à idade podem contribuir para mudanças fisiológicas que predisõem os indivíduos à DP, bem como as alterações comportamentais de dificuldades para higienização, maior consumo de alimentos ricos em carboidratos e modificações no fluxo salivar (Scannapieco e Cantos, 2016). O tratamento da DP visa controlar a resposta inflamatória para reduzir a progressão da doença, ao mesmo tempo em que busca restaurar a estrutura e função dos tecidos periodontais, como cemento, fibras do ligamento periodontal (FLP) e osso (Liang, Luan e Liu, 2020). O tratamento padrão para periodontite é a raspagem e alisamento radicular, um procedimento não cirúrgico

que remove o biofilme (Brasil, 2008). Terapias complementares, como lasers, antissépticos e antibióticos sistêmicos (amoxicilina e metronidazol), também são recomendadas para casos mais graves (Graziani et al., 2017; Fischer, 2020). Para indivíduos com DP grave, apenas a raspagem pode ser insuficiente, sendo necessários procedimentos cirúrgicos para reduzir ou eliminar bolsas periodontais (Brasil, 2008; Feres et al., 2015).

A literatura atual também sugere o uso de medicamentos antirreumáticos, incluindo anticorpos monoclonais contra os receptores de CD20 e IL-6, para melhorar as condições periodontais em indivíduos com DP (Balta et al., 2021). Além disso, novas estratégias têm sido empregadas para atenuar a progressão da doença e promover efeitos anti-inflamatórios, como a administração de probióticos orais e ácidos graxos ômega-3 (De Sales Guillarducci et al., 2020; Sedghi, Bacino e Kapila, 2021; Balta et al., 2021). Considerando que agentes com potencial anti-inflamatório podem mitigar a progressão da DP, a investigação de novos compostos para o tratamento dessa condição torna-se essencial. Nesse contexto, o uso de ácidos húmicos (AHs) mostra grande potencial devido às suas atividades anti-inflamatórias e antioxidantes em outras doenças inflamatórias.

As substâncias húmicas, incluindo os AHs, são formadas durante a decomposição de matéria orgânica proveniente de resíduos animais e vegetais. Sua estrutura química contém numerosos grupos fenólicos, que conferem propriedades desintoxicantes, anti-inflamatórias e antioxidantes (Vasková et al., 2023). Além disso, os AHs são excelentes quelantes de cátions metálicos e podem ser utilizados na gestão de resíduos como filtros, ligando-se a metais pesados e reduzindo a poluição ambiental (Ghabbour et al., 2001). Estudos que avaliam suas propriedades em animais não demonstraram efeitos colaterais, mesmo após uso prolongado por 91 dias (Thiel et al., 2001; Murbach et al., 2020). Pesquisas anteriores demonstraram os efeitos benéficos dos AHs na regeneração óssea, mostrando que podem acelerar a remineralização óssea (Kel'ginbaev et al., 1973) e aumentar a atividade de osteoblastos (Çalisir et al., 2019). Além disso, AHs derivados do Mar Negro apresentaram benefícios para a DP em ratos (Çalisir et al., 2016). No entanto, estudos utilizando AHs derivados de vermicompostagem são escassos. A literatura recente mostra resultados potencialmente positivos do AHs dessa fonte para redução da progressão da DP (Orlando et al., 2024), mas a uma dose terapêutica ideal ainda é incerta, levantando a hipótese para a investigação de que exista alguma dose ideal e tornando essa pesquisa particularmente relevante.

## 2. REFERENCIAL TEÓRICO

### Doença Periodontal

A doença periodontal (DP) é uma infecção oral que afeta os tecidos de suporte dos dentes (Qilichovna, 2024). Inicialmente, em sua fase aguda, manifesta-se como gengivite, caracterizada por sangramento, inchaço gengival e dor (Abdulkareem et al., 2023). Caso não seja tratada, evolui para periodontite, resultando na perda da inserção óssea de suporte (Organização Mundial da Saúde et al., 1981; Qilichovna, 2024). O desenvolvimento da DP tem início com o acúmulo de biofilme, que promove a disbiose bacteriana e de outros microrganismos e a formação de bolsas periodontais (Abdulkareem et al., 2023). Esse processo pode levar à recessão gengival, destruição tecidual e consequente perda óssea alveolar (Michaud et al., 2017; Abdulkareem et al., 2023). Essas alterações desencadeiam reações inflamatórias devido a componentes bacterianos que penetram os tecidos, como os lipopolissacarídeos (LPS). Essa inflamação intensifica a atividade dos osteoclastos, resultando em perda óssea, e aumenta a produção de citocinas inflamatórias, como o fator de necrose tumoral alfa (TNF- $\alpha$ ), interleucina (IL)-1 $\beta$  e IL-6 (Hegde e Awan, 2019).

Estudos epidemiológicos, intervencionais e com modelos animais associam a doença periodontal (DP) a doenças crônicas, incluindo doenças cardiovasculares, diabetes *mellitus*, artrite reumatoide, doença inflamatória intestinal (DII), doença de Alzheimer, doença hepática gordurosa não alcoólica (DHGNA) e risco aumentado para câncer de cabeça e pescoço (Genco e Sanz, 2020; Schenkein et al., 2020; Baima et al., 2024). O mecanismo subjacente a essas complicações está relacionado à inflamação sistêmica causada pela periodontite grave, que pode desencadear respostas de fase aguda e disfunções metabólicas em diversos órgãos. Bactérias orais podem se disseminar e alcançar tecidos extraorais por diferentes vias (hematogênica, orofaríngea e orodigestiva), provocando ou exacerbando respostas inflamatórias pré-existentes (Hajishengallis e Chavakis, 2021). Ademais, podem ocorrer alterações fenotípicas nas células mononucleares, resultando na liberação de radicais livres, citocinas pró inflamatórias e degradação da matriz extracelular, o que influencia na patogênese dessas doenças (Baima et al., 2024).

O diagnóstico da DP pode envolver a avaliação da gengiva, com a verificação da presença de inflamação, de bolsas nas estruturas de inserção do dente e de perda óssea (Salvi et al., 2023). Sinais clínicos como sangramento na sondagem, presença de bolsas periodontais, recessões na gengiva, envolvimento de furca e perda óssea detectada na radiografia fazem parte

da investigação (Salvi et al., 2023). Na sondagem, o cirurgião dentista insere um equipamento entre o dente e a gengiva até sentir uma leve resistência. Se a sonda puder ser inserida 3 a 4mm abaixo da gengiva, tem-se a presença de bolsas periodontais, que indicam destruição do ligamento periodontal (LPD) e reabsorção do osso alveolar (Williams, 1990). Em seu estágio mais avançado, a DP pode levar à mobilidade dos dentes. Por isso, o relato do paciente de aumento da mobilidade dentária, migração e inclinação dos dentes deve ser considerado (Salvi et al., 2023). Apesar disso, o autoexame não é recomendado para diagnóstico, devendo este ser feito de forma exclusiva pelo cirurgião dentista (Williams, 1990).

A DP é a sexta doença mais prevalente no mundo (Shanmugasundaram et al., 2024), e, dentre as doenças orais, é a segunda (Zheng et al., 2023). Em trabalhos recentes, é relatado que esta condição é um grande problema na odontologia moderna, com prevalência de 20-80% na população mundial (Khabadze et al., 2023). Dentre os adultos dentados, no período de 2011 a 2020, a prevalência da doença periodontal foi estimada em 62%, e a periodontite grave em 23,3%, sendo que estes resultados mostram ascensão em comparação com as estimativas anteriores de 1990 a 2010 (Trindade et al., 2023). Ademais, ela é a principal causa de perda de dentes, o que leva ao comprometimento direto da mastigação, estética e qualidade de vida (Sanz, 2010; Tonetti et al., 2017; Reynolds e Duane, 2018). A dificuldade ocasionada por esta condição na mastigação pode levar a má nutrição e comprometimento na saúde dos pacientes (Tonetti et al., 2017<sup>1</sup>).

Práticas preventivas devem ser promovidas nos sistemas de saúde, pois a higiene oral adequada — escovação regular dos dentes e uso do fio dental — é a maneira mais eficaz de prevenir a DP (Hall et al., 2023). No entanto, na última Pesquisa Nacional de Saúde (PNS) foi observado que apesar de 93,6% dos adultos brasileiros escovarem os dentes pelo menos duas vezes ao dia, apenas 63% utilizam escova e fio dental para limpeza oral (Corassa et al., 2022). Por isso, é necessário que cirurgiões dentistas e outros profissionais da saúde desenvolvam habilidades de comunicação e uso de tecnologias sociais. Isso tornaria os pacientes conscientizados e empoderados para o cuidado com sua saúde bucal e para adoção de um estilo de vida saudável (Duque-Duque et al., 2024), visto que, outros fatores também podem agravar a DP (dieta, tabagismo, consumo de álcool, obesidade e condições preexistentes) (Moynihan, 2017; Duque-Duque et al., 2024).

A modulação da resposta imunológica do hospedeiro desempenha um papel crucial na progressão da DP. Indivíduos imunocomprometidos, como idosos, apresentam menor atividade osteoblástica e maior reabsorção óssea devido (Souliissa, 2020). Fatores estruturais do dente

podem facilitar o desenvolvimento da doença, como concavidades radiculares que favorecem o acúmulo de biofilme e dificultam a limpeza por parte do paciente, projeções de esmalte na região cervical do dente (pérolas), altura menor do tronco radicular e traumas oclusais (De Moura Rodrigues et al., 2020; Bower, 1979; Vieira et al., 2009; Lindhe, Lang e Karring, 2010). Reduzir a gravidade da DP pode mitigar doenças associadas e diminuir seu impacto financeiro nos sistemas de saúde (Nazir, 2017).

Os tratamentos periodontais visam interromper a progressão da DP, reduzir o risco de perda dentária, restaurar tecidos perdidos, prevenir recorrências e controlar respostas inflamatórias excessivas (Graziani et al., 2017; Liang, Luan e Liu, 2020). Tanto os tratamentos cirúrgicos quanto os não cirúrgicos apresentam resultados positivos (Mailoa et al., 2015). A raspagem e o alisamento radicular reduzem a progressão da doença ao remover o biofilme das raízes dentárias, diminuindo a inflamação. Este é o tratamento de primeira linha para a DP (Brasil, 2008). No entanto, a perda óssea é irreversível (Michaud et al., 2017), ressaltando a importância de estratégias para atenuar esse processo. O uso de antibióticos, como amoxicilina e metronidazol, mostra-se benéfico no tratamento, assim como terapias complementares, como lasers e antissépticos (Graziani et al., 2017; Fischer et al., 2020). Tratamentos emergentes na literatura incluem medicamentos antirreumáticos e anticorpos monoclonais que atuam nos receptores de CD20 e IL-6 (rituximabe e tocilizumabe) (Balta et al., 2021). Probióticos, prebióticos e outros suplementos nutricionais, como ácidos graxos ômega-3, oferecem benefícios anti-inflamatórios quando combinados com a terapia periodontal, reduzindo a produção de citocinas e quimiocinas pró-inflamatórias, enquanto aumentam os linfócitos T regulatórios (Tregs) (Azzi et al., 2018; Balta et al., 2021; Suez et al., 2019; Hajishengallis, Chavakis e Lambris, 2020; Calder, 2020). Todavia, terapias adicionais são de interesse, uma vez que o tratamento medicamentoso pode incluir efeitos colaterais.

## **2.2 Impactos da Doença Periodontal na Composição do Osso Alveolar**

A DP destrói de forma progressiva o osso alveolar, LPD e a gengiva, que são as estruturas que dão suporte ao dente (Usui et al., 2021). Para que o LPD funcione de forma adequada, sua estrutura deve ser, ao mesmo tempo, forte e flexível, suportando cargas de compressão, tensão, cisalhamento e torção (McCulloch et al., 2000; Dangaria et al., 2009; Nanci, 2017). Essa estrutura fundamental é composta por duas áreas críticas para seu funcionamento: a furca e o colar denso (Connizzo et al., 2021). O colar é a área mais rígida do LPD, porção que de fato sustenta o dente dentro do osso durante a carga mecânica. A região da



furca (área onde as raízes se dividem), por sua vez, tem maior quantidade de proteínas que participam da remodelação tecidual (Connizzo et al., 2021). Essa parte do LPD funciona tanto sob altas cargas (na mastigação), quanto em baixas cargas (nas forças ortodônticas) (Maria et al., 2019). Apesar de os tecidos periodontais terem um sistema imunológico para combater a invasão bacteriana, sua infecção persistente causa um prejuízo na imunidade inata e adquirida, levando a destruição dos tecidos e do osso (Usui et al., 2021). A DP provoca a chamada lesão de furca, que acontece quando ela atinge os tecidos que sustentam os dentes, levando à reabsorção óssea e perda de inserção epitelial (De Moura Rodrigues et al., 2020).

A estrutura óssea é mantida pela ação de três células presentes na superfície das trabéculas ósseas, na superfície externa e interna do osso cortical e inseridas no próprio osso: osteoclastos, osteoblastos e osteócitos, respectivamente (Junqueira e Carneiro, 2013). A perda óssea acontece quando a ação reabsortiva dos osteoclastos supera a ação produtora de matriz óssea dos osteoblastos (Usui et al., 2021). No cenário da inflamação, citocinas atuam nos osteoblastos e no ativador do receptor das células produtoras do ligante do fator nuclear- $\kappa$ B (RANKL), resultando na ativação de osteoclastos (Usui et al., 2021). Ainda, na DP, as bactérias próprias podem ativar osteoclastos e causarem destruição do osso alveolar (Usui et al., 2021). Assim sendo, grande importância deve ser dada às técnicas que atenuam a perda óssea.

Nesse sentido, é visto que existe uma associação entre redução da prevalência de DP em públicos que praticam atividade física, por essa ser capaz de reduzir a perda óssea alveolar (Yu, et al., 2022). O exercício físico também está relacionado diretamente à baixa ocorrência de periodontite por ser capaz de reduzir citocinas pró inflamatórias, como o fator de necrose tumoral alpha (TNF- $\alpha$ ) (Ferreira et al., 2019; Yu et al., 2022). Ainda, fatores dietéticos estão relacionados à melhoria da saúde óssea, como correta ingestão de cálcio, proteínas, frutas, verduras e legumes (Rizzoli, Biver e Brennan-Speranza, 2021). Também é relatado que a ingestão de fibras beta glucanas foi capaz de reduzir a perda óssea alveolar e melhorar o perfil inflamatório em modelo experimental de DP (Azzi et al., 2021). Desta forma, agentes com potencial anti-inflamatório e imunomodulador podem, potencialmente, melhorar a resposta do hospedeiro e atenuar a progressão da DP (Papathanasiou, Alreshaid e Araujo de Godoi, 2023; Lopez-Valverde et al., 2023; Hashim et al., 2024). Nesse sentido, as substâncias húmicas, em especial os ácidos húmicos (AH) se destacam como potencial utilidade para o tratamento da DP (Çalisir et al., 2019).

### 2.3 Técnicas Para Avaliação do Osso Alveolar

Na prática clínica, a perda óssea alveolar pode ser diagnosticada por radiografias, incluindo as interproximais, periapicais e panorâmicas (Kim et al., 2019). Embora as técnicas interproximais e periapicais sejam usadas rotineiramente para esse diagnóstico, as panorâmicas extraorais, que fornecem uma captura de toda a boca, tem tido vantagens sobre as outras por levarem à menor exposição à radiação, maior conforto, ser mais rápida e fornecer uma visão mais ampla (Casamassimo, 1981; Akkaya et al., 2006).

No ramo da pesquisa, várias técnicas podem ser empregadas para medir a perda óssea alveolar (POA) e a perda de inserção epitelial decorrentes da DP, como técnicas de morfometria baseadas na medida da distância entre a junção cimento-esmalte (JCE) à crista óssea alveolar (COA) e do epitélio juncional à crista óssea alveolar, respectivamente, por meio de um programa de análise de imagens; análise de dados histológicos (observando a mineralização e remodelamento ósseo nas lâminas histológicas, através da medida de densidade de osteócitos) (Lang e Lindhe, 2015; Wilkie et al., 2004; Trisi et al., 2006; Portinho et al., 2008). Essas técnicas avaliam o osso bidimensionalmente (2D).

Adicionalmente, a microscopia eletrônica de varredura (MEV) é usada para fornecer registros sobre a morfologia e identificação de elementos químicos em amostras sólidas. Seu uso se mostra muito versátil para observar e analisar características de microestruturas. Com esta técnica, pode-se obter imagens com alta resolução, nos valores de 2 a 5 nanômetros para instrumentos comerciais e até 1 nanômetro para instrumentos de pesquisa (Dedavid, Gomes e

Machado, 2007; Nagatani et al., 1987). Na técnica, feixes de elétrons de alta energia são emitidos sobre a superfície de uma amostra, formando a imagem eletrônica quando os feixes são refletidos por uma fina camada de ouro ou outro material metalizante (Tomes et al., 2007). As imagens advindas da MEV possuem características tridimensionais, o que permite exames com grande profundidade de foco (Dedavid, Gomes e Machado, 2007). Estudos anteriores utilizam da MEV para verificar perda óssea alveolar e alterações no LPD na doença periodontal (Cafferata et al., 2020; Hirashima et al., 2019). Além disso, o Energy Dispersive x-ray Detector (EDS ou EDX) é uma ferramenta utilizada juntamente com a MEV, que permite determinar a composição de elementos orgânicos presentes na amostra. A EDS é um aparelho acoplado a outros instrumentos (MEV, microscópio de transmissão, aparelho de fluorescência de raios x, sonda eletrônica para microanálises de raios x) que processa raios-X e representa os dados por meio de um histograma que contém uma série de picos representando o tipo e a quantidade de cada elemento presente na amostra (Bonaccorso et al., 2008). Em estudos prévios, a EDS foi

usada para avaliar a mineralização e presença de oligoelementos em mandíbulas (Godoy et al., 2022; Maciejewska, Drzazga e Kaszuba, 2014).

## 2.4 Ácidos Húmicos

Os compostos orgânicos naturais denominados ácidos húmicos (AHs) são provenientes da decomposição química e biológica da matéria orgânica, em especial, de plantas e da atividade produtora de microrganismos presentes no solo (Vasková et al., 2023). Assim como outras substâncias húmicas, o AH tem natureza heterogênea e complexa, fazendo com que pouco se saiba ainda sobre sua origem, síntese e estruturas (Kleber e Lehmann, 2019; Kogel-Knabner e Amelung, 2021).

Por poderem ser extraídos de diferentes fontes, suas características físicas e químicas dependem de diversos fatores, como da procedência do material orgânico, condições climáticas do ambiente, umidade e acidez do solo, mas para o consumo humano são purificados e consumidos encapsulados. Sua forma estrutural e composição dependem da biomassa vegetal e da microbiota presente, seja ela de bactérias ou fungos (Vasková et al., 2023). Esse polímero de cor marrom-preta pode ser encontrado em solos ou em superfícies de água (Davies, Ghabbour e Stellink, 2001). A humificação é um processo lento e as substâncias decompostas das plantas e animais podem seguir dois caminhos, basicamente: servir de substrato orgânico para manutenção e evolução do sistema ou, em conjunto com os compostos presentes no meio, formar as substâncias húmicas (Schulten e Schnitzer, 1993).

Esse processo pode levar até milhares de anos, por isso a extração do AH por vermicompostagem tem sido amplamente usada para estabilizar a matéria orgânica em um tempo menor (Landgraf et al., 1997). Neste processo, as minhocas fazem a digestão dos resíduos orgânicos e excretam coprólitos, que possuem nutrientes de plantas em alta concentração e atingem um estado mais avançado de decomposição, a humificação. Devido à digestão da celulose e à semi decomposição feita pelas minhocas, a produção de AHs é acelerada, levando a estabilização parecida com a que ocorre na natureza (Hanc et al., 2019). Os AHs extraídos dessa forma, possuem estruturas diferentes dos AHs ou de solo, sendo que os primeiros apresentam concentração de nitrogênio duas vezes maior (Hanc et al., 2019).

Uma grande funcionalidade da técnica de vermicompostagem é também para a agricultura sustentável. Os compostos gerados por ela, que incluem os AHs, contêm nutrientes essenciais importantes para o desenvolvimento de plantas, tendo uma possibilidade de uso como

biofertilizante (Ganguly e Chakraborty, 2020; Manogaran et al., 2022). Estudos feitos com o objetivo de potencializar a maior produção de culturas por enriquecimento de nutrientes utilizam da vermicompostagem (Mubvuma et al., 2023; Bhat, Singh e Vig, 2015). Utilizar resíduos orgânicos que podem ser decompostos por minhocas, pode ajudar a resolver muitos problemas causados pela ação antrópica, como a poluição e ser um meio para alcançar a sustentabilidade ambiental em consonância com o crescimento do agroecossistema (Ganguly e Chakraborty, 2020). Além de sua utilização na agricultura, substâncias à base de AH podem ser usadas de forma terapêutica. Existem evidências que apontam benefício do uso deste composto para cicatrização de feridas (Ji et al., 2016), redução da perda óssea alveolar (Çalisir et al., 2016), hepatotoxicidade ou cardiotoxicidade por excesso de ferro (Cagin et al., 2016). Tudo isso devido ao seu potencial anti-inflamatório, antiviral, antibacteriano, antialérgico e imunomodulador (Klocking e Helbig<sup>a</sup>, 2005; Schepetkin, Khlebnikov e Kwon, 2002). Ademais, no organismo animal é vista uma baixa toxicidade e nenhum efeito colateral com uso prolongado (>91 dias), o que aumenta sua plausibilidade como potencial terapêutico (Thiel et al., 1981; Murbach et al., 2020).

Os efeitos anti-inflamatórios dos AHs são exibidos de diferentes maneiras, visto que suprimem tanto a fase de exsudação quanto a fase de proliferação do processo inflamatório. Ademais, também inibem a enzima lipoxigenase, presente na cascata inflamatória do ácido araquidônico (Çalisir et al., 2016), que é um composto das membranas celulares e substrato para leucotrienos, tromboxanos e prostaciclina, que são mediadores da inflamação (Klocking e Helbig, 2005<sup>b</sup>). Acredita-se que esse efeito seja devido aos grupos flavonóides presentes nos AHs, que também tem ação antioxidante, combatendo radicais livres (Çalisir et al., 2016; De Melo, Motta e Santana, 2016). Outro mecanismo que explica como os AHs tem aplicabilidade médica é sua ação nas hemácias, que faz com que transportem mais oxigênio. Com quantidades extras de oxigênio, o processo curativo acontece mais rapidamente. Além disso, os AHs podem também atuar como vasodilatadores, permitindo maior circulação de nutrientes do sangue para as células (Murbach et al., 2020).

No contexto da DP já se sabe que o uso de AH proveniente do solo do Mar Negro diminuiu o infiltrado de células inflamatórias e a perda óssea alveolar em ratos com DP (Çalisir et al., 2019). Além disso, estes compostos podem diminuir a movimentação dentária e promover maior reconstrução periodontal quando combinado com laser de baixa energia em ratos com DP sem causar reabsorção radicular (An et al., 2022). Pouco ainda foi estudado sobre o uso de AHs proveniente de vermicompostagem para essa finalidade, mas um único trabalho recente

encontrou resultados positivos benéficos para a redução da progressão da DP (Orlando et al., 2024). Porém, seus efeitos sobre a perda óssea, topografia e composição do osso alveolar mediante a diferentes doses ainda é incerto. Assim sendo, seu potencial terapêutico nesse cenário deve ser explorado para identificação de doses ideais de uso e elaboração de novas tecnologias em saúde para o tratamento de doenças, incluindo a DP.

## SEGUNDA PARTE



Article

# Humic Acid Derived from Vermicompost Inhibits Alveolar Bone Degradation and Protects Against Renal Injury in an Experimental Model of Periodontitis

Karen Rodrigues Lima<sup>1</sup>, Hugo Giordano Tavares<sup>2</sup>, Ramona Ramalho de Souza Pereira<sup>2</sup>, Jaqueline do Carmo Lima Carvalho<sup>3</sup>, Roberta de Oliveira Botelho<sup>1</sup>, Aline Chaves Reis Spuri<sup>1</sup>, Leonardo Barros Dobbss<sup>4</sup>, Alan Rodrigues Teixeira Machado<sup>3</sup>, Débora Ribeiro Orlando<sup>1</sup>, Rafael Neodini Remédio<sup>1</sup>, Saul Martins Paiva<sup>5</sup>, Rodrigo Ferreira de Moura<sup>1</sup>, Marco Fabrício Dias-Peixoto<sup>2</sup>, Luciano José Pereira<sup>1</sup>, Eric Francelino Andrade<sup>1\*</sup>

<sup>1</sup> Department of Health Sciences, Universidade Federal de Lavras (UFLA), Lavras, Minas Gerais, Brazil; [karen.lima1@estudante.ufla.br](mailto:karen.lima1@estudante.ufla.br); [robertabotelho18@gmail.com](mailto:robertabotelho18@gmail.com); [aline.reis@ufla.br](mailto:aline.reis@ufla.br); [debora.orlando@ufla.br](mailto:debora.orlando@ufla.br); [rafael.remedio@ufla.br](mailto:rafael.remedio@ufla.br); [rodrigo.moura@ufla.br](mailto:rodrigo.moura@ufla.br); [lucianojosepereira@ufla.br](mailto:lucianojosepereira@ufla.br); [eric.andrade@ufla.br](mailto:eric.andrade@ufla.br)

<sup>2</sup> Postgraduate Program in Health Sciences (PPGCS), Federal University of the Jequitinhonha and Mucuri Valleys (UFVJM), Diamantina, Brazil; [hugo.giordano@ufvjm.edu.br](mailto:hugo.giordano@ufvjm.edu.br); [ramona.souza@ufvjm.edu.br](mailto:ramona.souza@ufvjm.edu.br); [marcofabri@ufvjm.edu.br](mailto:marcofabri@ufvjm.edu.br)

<sup>3</sup> Department of Exact Sciences, Universidade do Estado de Minas Gerais, João Monlevade, Minas Gerais, Brazil; [jaqueline.z.lima@gmail.com](mailto:jaqueline.z.lima@gmail.com); [alan.machado@uemg.br](mailto:alan.machado@uemg.br)

<sup>4</sup> Institute of Agrarian Sciences, Universidade Federal dos Vales do Jequitinhonha e Mucuri (UFVJM), Unai, Minas Gerais, Brazil; [leonardo.dobbss@ufvjm.edu.br](mailto:leonardo.dobbss@ufvjm.edu.br)

<sup>5</sup> Department of Child and Adolescent Oral Health, Federal University of Minas Gerais, Belo Horizonte, MG, Brazil; [smpaiva@uol.com.br](mailto:smpaiva@uol.com.br)

\* Correspondence: [eric.andrade@ufla.br](mailto:eric.andrade@ufla.br), [ericfrancelinoandrade@gmail.com](mailto:ericfrancelinoandrade@gmail.com)

**Abstract: Background:** Periodontal disease (PD) leads to the destruction of supportive tissues through an inflammatory response induced by biofilm accumulation. This low-grade systemic inflammation from PD increases the risk of comorbidities. Among potential therapeutic agents for PD, humic acids (HAs) are notable for their anti-inflammatory and immunomodulatory properties. This study aimed to evaluate the effects of varying HA doses on PD progression in an experimental model. **Methods:** Fifty-four Wistar rats were assigned to six groups (n = 8 each): control, PD, PD + 40 mg/kg HA, PD + 80 mg/kg HA, PD + 160 mg/kg HA, and PD + 320 mg/kg HA. HA from vermicompost was administered daily by gavage for 28 days, with PD induced by ligature on day 14. Post-euthanasia, mandibular samples were analyzed histomorphometrically for bone loss and osteocyte density. Alveolar bone topography and elemental composition were examined using Scanning Electron Microscopy (SEM) coupled with Energy Dispersive Spectroscopy (EDS). Renal and hepatic tissues were assessed histopathologically. Data were analyzed with Analysis of Variance (ANOVA) and Duncan's test. **Results:** HA-treated animals showed reduced epithelial attachment loss and alveolar bone loss, with improved bone quality parameters, such as

reduced pore number and diameter and increased osteocyte density compared to the PD group. Renal lesions observed in PD animals were mitigated at 40 and 80 mg/kg HA doses. **Conclusions:** HA treatment improves alveolar bone integrity and, at lower doses, reduces PD-induced renal lesions.

**Keywords:** Periodontitis; Humic substances; Bone; Natural products.

## 1. Introduction

Periodontal disease (PD) is characterized by the destruction of tooth-supporting tissues, resulting from a negative interaction between oral bacteria and the host immune response, which leads to a self-perpetuating cycle of inflammation [1]. This oral dysbiosis initiates a chronic inflammatory response which, if untreated, can release inflammatory mediators into systemic circulation, affecting other tissues and compromising overall patient health [2]. Contributing factors such as obesity, excessive alcohol consumption, smoking, and aging exacerbate PD development and progression [3,4]. PD is a global public health concern, with severe cases increasing over recent decades [5]. In addition to its impact on oral health, PD is known to affect other systems, including hepatic and renal systems, underscoring the importance of its treatment and prevention. Periodontal therapy aims to control the inflammatory response, slow disease progression, and restore the structure and function of periodontal tissues [6,7]. The primary treatment for PD involves scaling and root planing. In severe cases, adjunctive therapies, such as laser treatments, antiseptics, and systemic antibiotics (e.g., amoxicillin and metronidazole) are also recommended [8,9]. In patients with advanced PD, surgical interventions are necessary to reduce or eliminate periodontal pockets [10]. Additionally, various strategies employing anti-inflammatory and/or immunomodulatory agents have been utilized to mitigate PD progression or prevent its onset, supporting both local inflammation control and host response to periodontal pathogens [1,11].

In this context, humic acids (HAs) hold considerable potential for PD treatment due to their demonstrated anti-inflammatory and antioxidant activities in other inflammatory diseases [12]. HAs are compounds found within humic substances, formed through the decomposition of organic matter from animal and plant organisms. Their chemical structure is rich in phenolic groups, which confer detoxifying, anti-inflammatory, and antioxidant properties [13].

The extraction of HA is typically carried out following the standard protocol established by the International Society of Humic Substances [12]. These compounds are a fraction of organic matter that is insoluble in acidic media. They are isolated through precipitation by lowering the pH of a solution containing humic substances (HA and fulvic acids) to a range of 1.5 to 2.0 during the fractionation process of organic matter. Studies evaluating HA in animal models have shown low toxicity, with no adverse effects observed even after 91 days of administration [14,15]. In the aforementioned study [14], no toxicity-related alterations were observed following treatment with an (HA)-containing compound. This included assessments of behavioral aspects, feed efficiency, clinical pathology parameters, and both absolute and relative organ weights. Furthermore, no histopathological changes were detected in the liver, kidneys, lungs, or stomach of male and female Wistar rats.

Moreover, HA has been reported to support bone regeneration by accelerating remineralization and enhancing osteoblast activity [16]. In a recent study by our group, PD-induced animals treated with 80 mg/kg of HA demonstrated reduced alveolar bone loss (ABL) compared to untreated controls [12]. However, despite existing evidence on HA's effects in PD, further investigation is needed to understand the dose-dependent effects of this agent, both locally and on systemic functions such as hepatic and renal health. Therefore, this study aimed to evaluate the impact of various HA doses on alveolar bone and hepatic and renal integrity in rats with ligature-induced PD.

## 2. Materials and Methods

This study was approved by the Animal Use Ethics Committee of the Federal University of Jequitinhonha and Mucuri Valleys (CEUA/UFVJM – protocol 022/2021). All procedures were conducted following the Guide for the Care and Use of Laboratory Animals and ARRIVE guidelines. This preclinical study was conducted in the state of Minas Gerais, Brazil, with the in vivo study taking place between April and June of 2023.

### 2.1 Animals

Fifty-four healthy male Wistar rats (*Rattus norvegicus albinus*), eight weeks old and with an initial body weight of  $360 \pm 17$  g, were used. The animals were sourced from the Central Animal Facility of the

Federal University of Viçosa. Throughout the experiment, the rodents were housed in the experimental room under controlled temperature ( $22 \pm 2$  °C), humidity ( $45 \pm 15\%$ ), and a 12 h light/dark cycle. Animals were kept in polyethylene cages lined with wood shavings and provided with rodent chow (Nuvilab®, Seoul, Republic of Korea) and water *ad libitum* for the entire experimental period.

## 2.2 Experimental Design

After a seven-day acclimation period, animals were randomly assigned to six experimental groups based on treatment ( $n = 8/\text{group}$ ): control group (C) – animals without PD treated with saline solution; PD group – animals with PD treated with saline; PD + HA-40 group – animals with PD treated with 40 mg/kg of HA; PD + HA-80 group – animals with PD treated with 80 mg/kg of HA; PD + HA-160 group – animals with PD treated with 160 mg/kg of HA; and PD + HA-320 group – animals with PD treated with 320 mg/kg of HA.

HA was administered daily by gavage for 28 days, and on the 14th day of treatment, animals in the PD groups underwent ligature-induced PD. In the C and PD groups, 0.3 mL of saline solution was administered daily. At the end of the experimental period, animals were anesthetized with intraperitoneal injections of xylazine hydrochloride (10 mg/kg) and ketamine hydrochloride (80 mg/kg) and then euthanized via cardiac puncture.

## 2.3 Composting, Vermicomposting, Extraction, and Characterization of Humic Acids (HA)

Different agricultural biomasses were utilized for composting. Residues from soybean (*Glycine max* L.) and sorghum (*Sorghum bicolor* (L.) Moench), coarsely chopped, as well as corn grain flour (*Zea mays* L.) and crushed sugarcane bagasse (*Saccharum officinarum* L.) were composted for 30 days. The process included mechanical turning every 10 days. Subsequently, earthworms (*Eisenia foetida*) were added at a density of 50 per kilogram of organic material to initiate the composting process, which lasted approximately three months (95 days). Humidity, temperature, pH, and aeration parameters were monitored every three days. At the end of the process, the vermicompost was dried in an oven at 60 °C for 48 h, sieved through a 4 mm mesh, and used for the extraction of HA.

The extraction process began by treating the vermicompost with a 0.1 mol L<sup>-1</sup> NaOH solution in a ratio of 1:10 (m/v) for four hours under agitation. After this period, the material was centrifuged (15 min at 5000 g) to separate the humic substances (humic acids – HAs + fulvic acids – FAs) from the humins (the insoluble fraction of organic matter). To separate the HAs from the FAs, the pH of the humic substances was reduced to between 1.0 and 1.5 by adding 6 mol L<sup>-1</sup> HCl. At this pH, the HAs precipitated and were subsequently separated and washed with distilled water until a negative test for the presence of chloride was confirmed using silver nitrate (AgNO<sub>3</sub>). After washing, the HAs were titrated to a pH of 7.0 using 0.01 mol L<sup>-1</sup> KOH and then placed in membranes with a molecular weight cut-off of 1000 Da and dialyzed against distilled water until the electrical conductivity (EC) of the system reached equilibrium. Following dialysis, the HAs were frozen and lyophilized for later use. The extraction of HA was performed according to the standard protocol of the International Society of Humic Substances [12]. In all experimental stages conducted in the present study, approximately 4 g of humic acids was used, which was obtained from 800 g of vermicompost.

The morphology and chemical composition of the HAs were evaluated using a Scanning Electron Microscope (Vega 3 LMU, TESCAN, Brno-Kohoutovice, Czech Republic) equipped with an Energy Dispersive X-ray Spectroscopy (EDS) detector (X-MaxN, Oxford Instruments, Oxford, UK). The sample was deposited on carbon adhesive tape, fixed onto a stub, and coated with a thin layer of gold–palladium using a sputter coater (SC7620, Quorum Technologies, Ashford, UK).

## 2.4 Histomorphometric Analyses: Assessment of Attachment Loss and Alveolar Bone Loss

After euthanasia, the mandibles were removed and bisected along their midline. The right hemimandible was used to assess alveolar bone loss (ABL) through histomorphometric analysis. A phosphate-buffered saline (PBS)-formaldehyde solution was employed to fix the tissues while preserving their integrity. The specimens were then subjected to routine histological processing [17]. For the preparation of histological slides, three serial sections with a thickness of 5 µm were obtained and stained with hematoxylin and eosin (H&E). The slides were photographed using a photomicroscope and analyzed with Leica Application Suite (LAS EZ) software. Alveolar bone loss (ABL) was evaluated beneath the first molar, as well as epithelial insertion loss between the first and second molars. To assess ABL, the distance from the cemento-enamel junction (CEJ) to the alveolar bone crest was measured, while the distance between the CEJ and the junctional epithelium was measured for epithelial insertion loss [18]. The average measurement of the three roots was utilized to quantify ABL. These parameters were evaluated using Image J software (Bethesda, MD, USA). All measurements were conducted by a trained evaluator who



was blinded to the experimental groups.

### 2.5 Assessment of Osteocyte Density

The density of osteocytes (number of osteocytes per area) in the region of the alveolar bone crest was evaluated in slides stained with hematoxylin and eosin. Three representative photographs were taken for each animal in each experimental group at a magnification of 40x, as previously described [19]. For each sample (three sections per animal), three random microscopic fields were analyzed to determine the number of osteocytes per area. The average osteocyte density was expressed as  $n/\mu\text{m}^2$ .

### 2.6 Assessment of Alveolar Bone Loss and Morphological Analysis of Mandibular Bone Composition and Topography Using Scanning Electron Microscopy Coupled with Energy Dispersive Spectroscopy (SEM/EDS)

The left hemimandibles were immersed in hydrogen peroxide for 12 hours to facilitate the removal of remaining soft tissues and were subsequently dried at room temperature for two weeks. To evaluate the bone microstructure and identify any morphological changes in the mandibular bone, each sample was placed on the surface of an aluminum support using double-sided carbon tape and analyzed via Scanning Electron Microscopy (SEM) (Vega 3 LMU, TESCAN, Brno-Kohoutovice, Czech Republic). Assessments were conducted on the buccal surface beneath the first mandibular molar, with images obtained at magnifications of 27x and 500x. For the images captured at 27x magnification, linear measurements were made of the distance between the cemento-enamel junction (CEJ) and the alveolar bone crest (ABC), as well as the area using the buccal surface [12]. The average of three linear measurements from each sample was used to express alveolar bone loss (ABL). The measurements of the area of resorption were evaluated blindly by a trained examiner (KRL).

Furthermore, the topography of the alveolar bone was qualitatively assessed in images at 500x magnification, considering aspects such as porosity, irregularities, and roughness beneath the first molar, as previously described [20]. A quantitative evaluation of the area and diameters of the pores was also conducted by selecting a standardized area of interest ( $60.59 \times 10^3 \mu\text{m}^2$ ) beneath the first mandibular molar in the upper right quadrant. These analyses were performed by a trained, calibrated, and blinded examiner (ROB). Measurements were taken using Image J software (Bethesda, MD, USA).

The elemental compositions (calcium, phosphorus, carbon, and oxygen) were determined using Energy Dispersive Spectroscopy (EDS) with an X-MaxN detector (Oxford Instruments, Abingdon, United Kingdom). Spectra were collected at an acceleration voltage of 20 kV with a working distance of 13 mm, and data analysis was performed using AZtec 3.1 software (Oxford Instruments) [20].

### 2.7 Histopathological Evaluation of Liver and Kidney Tissues via Optical Microscopy

Following euthanasia, fragments of renal and hepatic tissues were fixed in 10% buffered formalin for 48 hours and subsequently underwent routine histological processing to prepare histological slides stained with hematoxylin and eosin. Three serial sections from each tissue of every animal were qualitatively analyzed by an experienced pathologist (DRO). Aspects such as tissue integrity and the presence of lesions were assessed using optical microscopy at a magnification of 40x. After the individual analysis of each sample, representative slides for each experimental group were photographed.


### 2.8 Statistical Analyses

The data were subjected to the Shapiro-Wilk test for normality and analyzed using One-Way Analysis of Variance (ANOVA) with a 95% confidence interval for multiple comparisons. In cases where significant differences were observed between treatments, Duncan's Multiple Range Test was conducted. Data analysis was performed using GraphPad Prism 8 software.

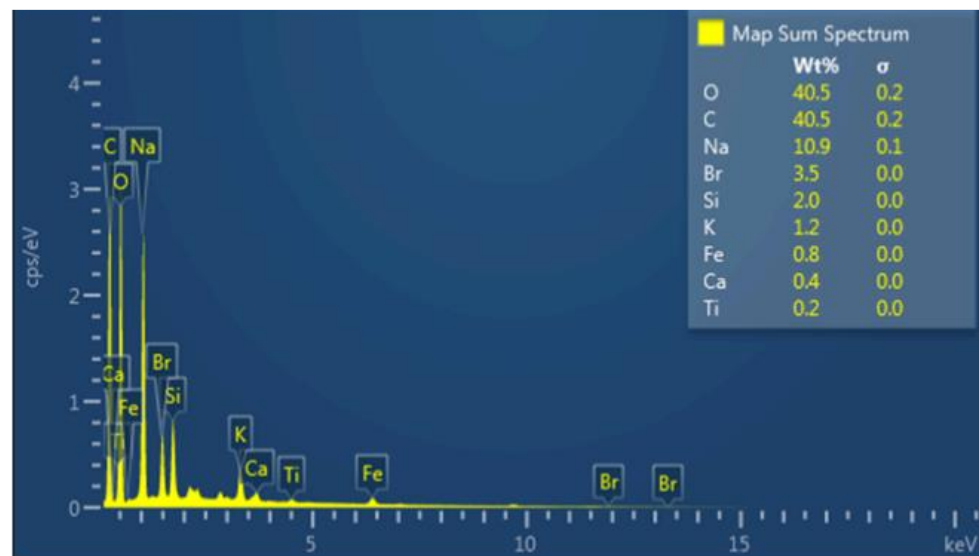
## 3. Results

### 3.1 Scanning Electron Microscopy Analysis of Humic Acid (SEM/EDS)

SEM/EDS analysis of HA revealed a surface composed of compacted microaggregates (Figure 1). The sizes and thicknesses of the particles ranged from tens to hundreds of micrometers. The primary elements present in humic acid were identified through Energy Dispersive X-ray Spectroscopy (EDS), as shown in Figure 2. The following elements were detected: Calcium (Ca), Oxygen (O), Sodium (Na), Boron (Br), Silicon (Si), Potassium (K), Iron (Fe), and Titanium (Ti).



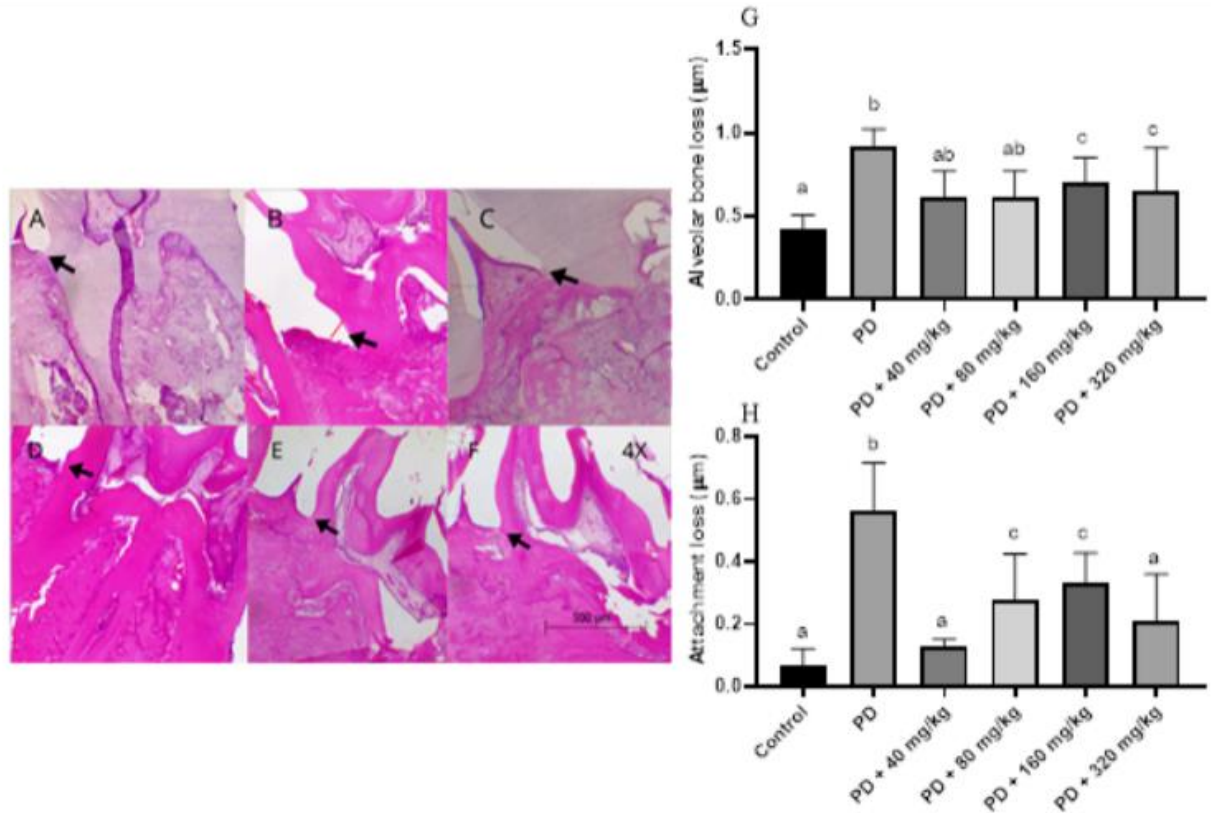
**Figure 1.** Electron scanning micrographs (SEM) of the acid humic isolated from vermicompost with magnification (a) of 150X and (b) 500X.



**Figure 2.** Energy dispersive X-ray spectroscopy (EDS) spectrum of the acid humic isolated from vermicompost.

### 3.2. Histomorphometric Analyses

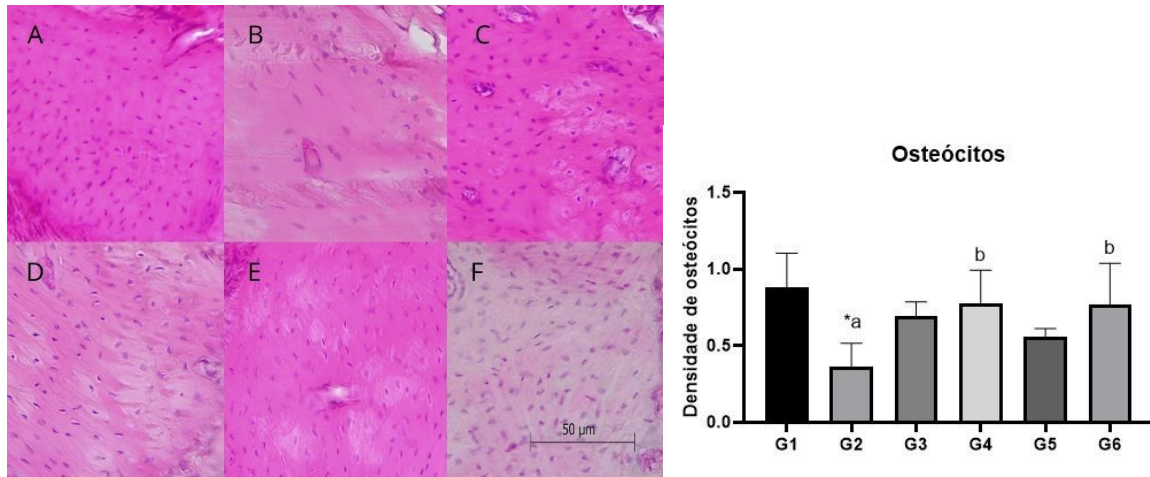
Histomorphometric analyses (Figure 3 A-F) indicated that animals in the DP group not treated with humic acid (HA) exhibited greater epithelial attachment loss and ABL compared to the control group (Figures 3G and 3H). Additionally, animals treated with HA at all dosage levels showed significantly lower values for these parameters compared to the DP group ( $p < 0.05$ ).



**Figure 3.** Assessment of Alveolar Bone Loss and Epithelial Attachment Loss in Wistar Rats with Ligature-Induced Periodontal Disease Treated with Humic Acid. A-F. Arrows indicate the position of the cemento-enamel junction, either separated from or adjacent to the junctional epithelium, with the red line marking the space between the two structures. Magnification: 4X. A: Control group. B: Periodontal Disease (PD) group. C: PD + 40 mg/kg HA. D: PD + 80 mg/kg HA. E: PD + 160 mg/kg HA. F: PD + 320 mg/kg HA. Statistical analysis was conducted using ANOVA with Bartlett's post-hoc test ( $p < 0.05$ ). Different letters (a-b) indicate statistically significant differences between experimental groups.

### 3.3. Osteocyte Density

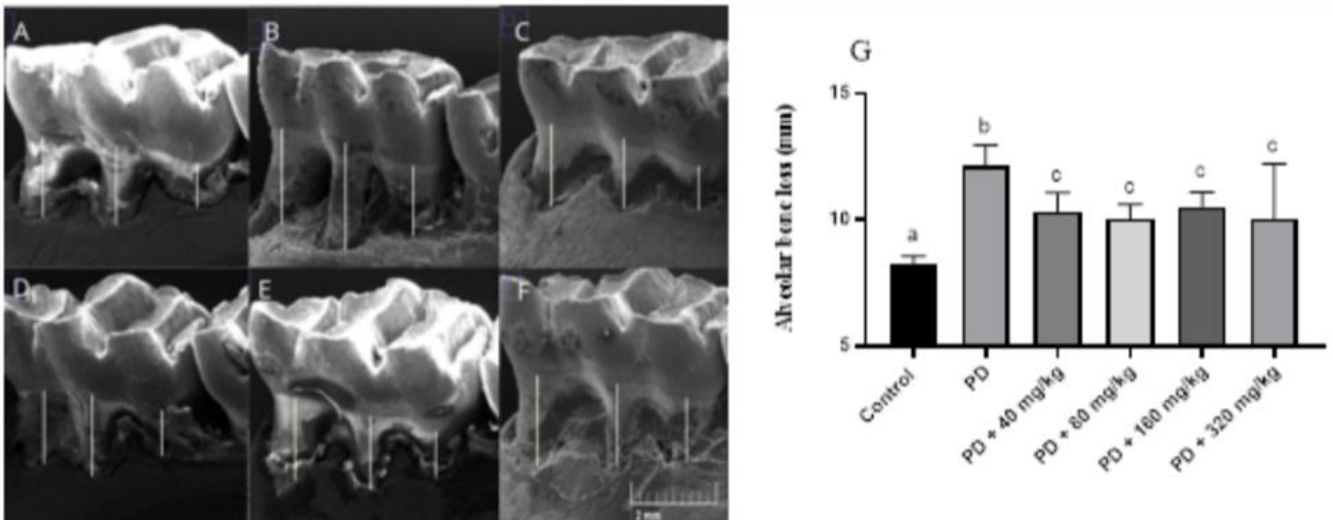
Figure 4 (A-F) illustrates the osteocyte density observed across the experimental groups. Animals in the PD group showed significantly lower osteocyte density compared to the control group ( $p < 0.05$ ; Figure 4). Additionally, animals treated with HA demonstrated higher osteocyte density compared to those in the PD group ( $p < 0.05$ ; Figure 4G).



**Figure 4.** Osteocyte Density per Bone Area Beneath the First Mandibular Molar in Wistar Rats with Ligature-Induced Periodontal Disease Treated with Humic Acid. A-F. Representation of osteocyte density according to experimental treatment. Magnification: 40x. A: Control group. B: Periodontal Disease (PD) group. C: PD + 40 mg/kg HA. D: PD + 80 mg/kg HA. E: PD + 160 mg/kg HA. F: PD + 320 mg/kg HA. Statistical analysis was conducted using ANOVA with Bartle's post-hoc test ( $p < 0.05$ ). Different letters (a-b) indicate statistically significant differences between experimental groups.

#### 3.4. Alveolar Bone Loss (ABL)

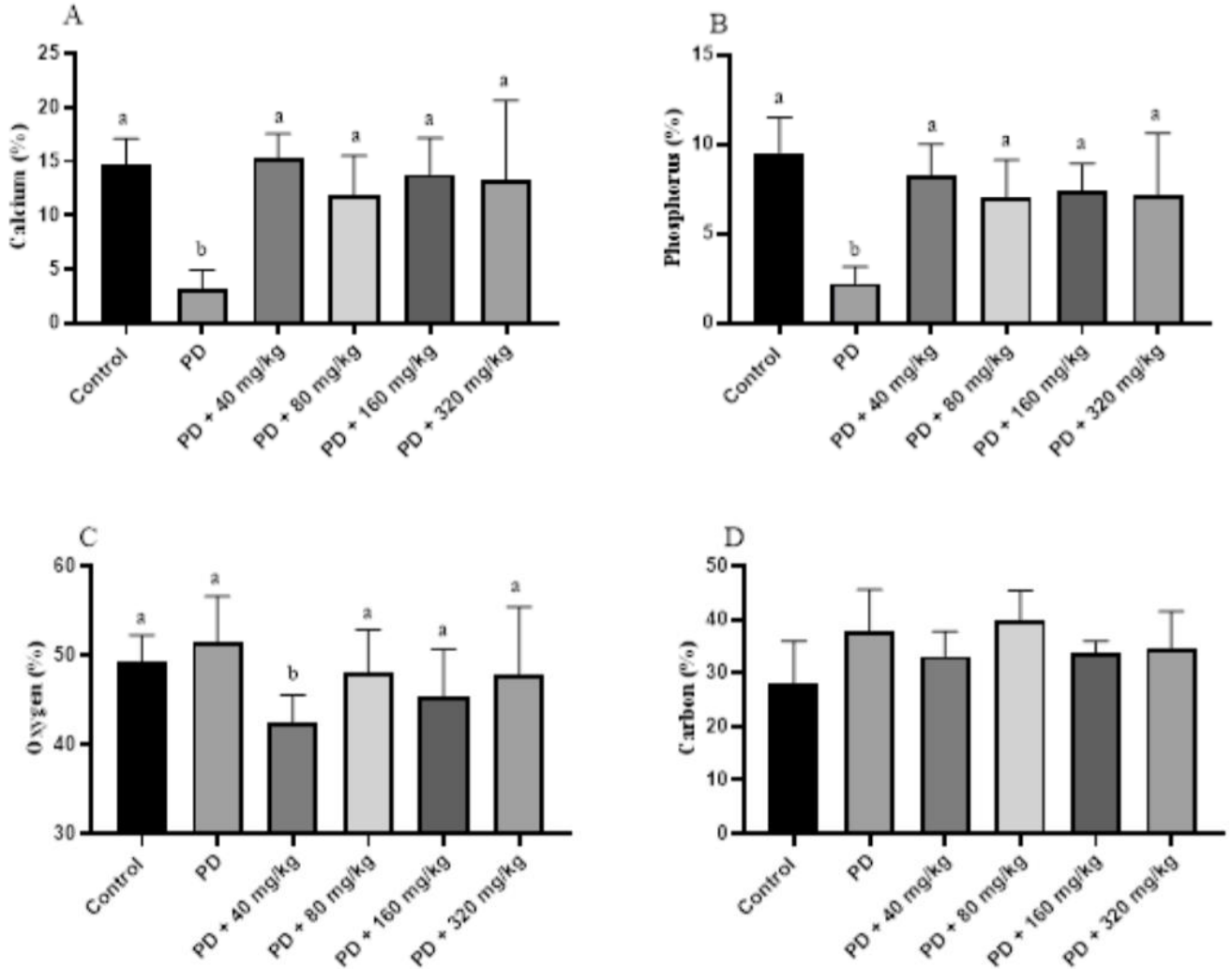
Assessment via SEM Images Figure 5 (A-F) represents ABL assessed in SEM images. ABL was significantly greater in animals from the PD group compared to the control group ( $p < 0.05$  -Figure 5). Additionally, ABL was attenuated in all groups treated with HA ( $p < 0.05$ ; Figure 5G).



**Figure 5.** Alveolar Bone Loss (ABL) Assessed in Scanning Electron Microscopy (SEM) Images. ABL was evaluated in SEM images by measuring the distance between the cemento-enamel junction and the alveolar bone crest of the first mandibular molar roots in Wistar rats with ligature-induced periodontal disease treated with humic acid. Panels A-F. Representation of the region of interest where measurements were taken. Magnification: 27x. A: Control group. B: Periodontal Disease (PD) group. C: PD + 40 mg/kg HA. D: PD + 80 mg/kg HA. E: PD + 160 mg/kg HA. F: PD + 320 mg/kg HA. Statistical analysis was conducted using ANOVA with Bartle's post-hoc test ( $p < 0.05$ ). Different leers (a-c) indicate statistically significant differences between experimental groups.

### 3.5. Elemental Composition of the Alveolar Bone Surface

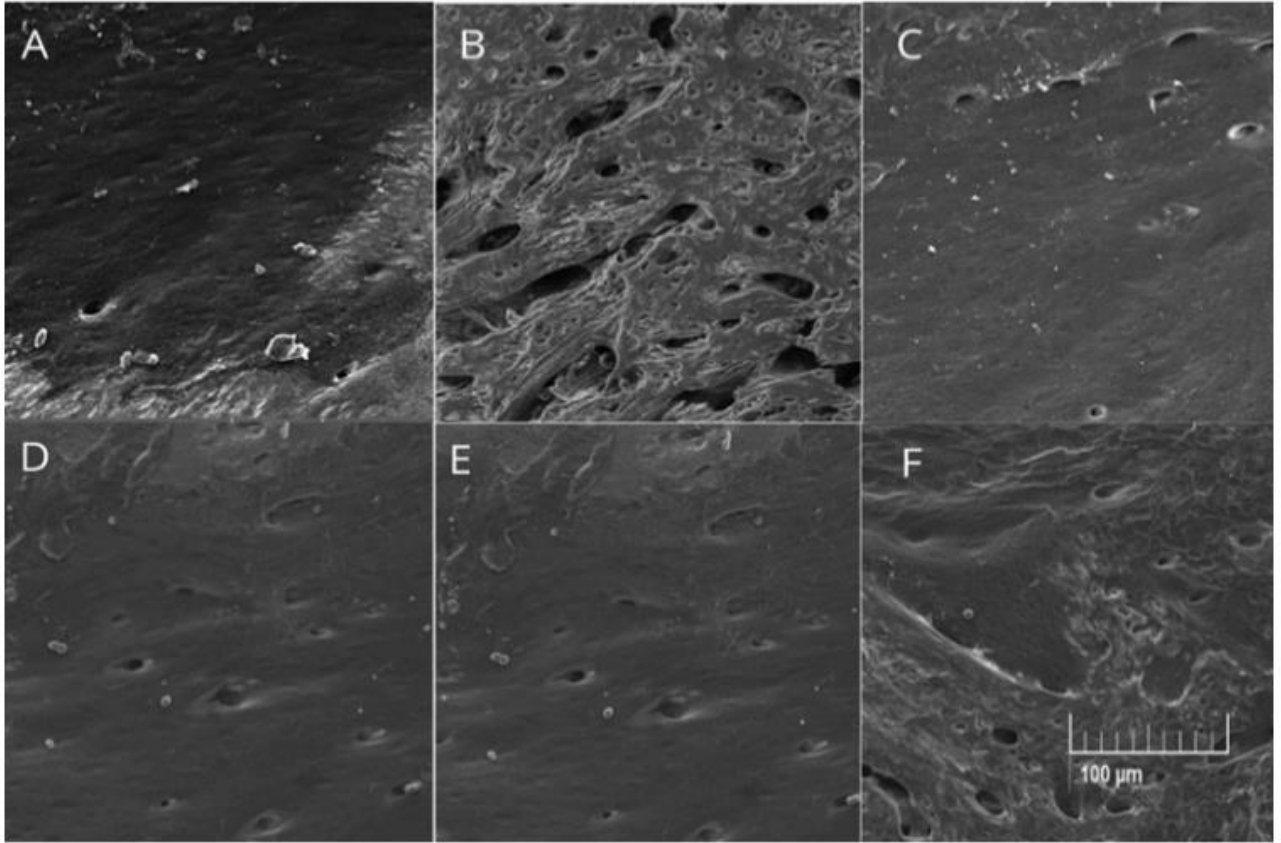
Regarding the elemental composition of the alveolar bone surface, we observed that calcium and phosphorus percentages were lower in animals with PD compared to the control group ( $p < 0.05$ ). Animals treated with HA showed higher levels of these elements than the PD group ( $p < 0.05$ ), with values comparable to those observed in the control group ( $p > 0.05$ ; Figure 6)..



**Figure 6.** Elemental Composition of Alveolar Bone Beneath the First Mandibular Molar in Wistar Rats with Ligature-Induced Periodontal Disease Treated with Humic Acid. Statistical analysis was conducted using ANOVA with Bartle's post-hoc test ( $p < 0.05$ ). Different leers (a-c) indicate statistically significant differences between experimental groups.

### 3.6. Topography of Alveolar Bone

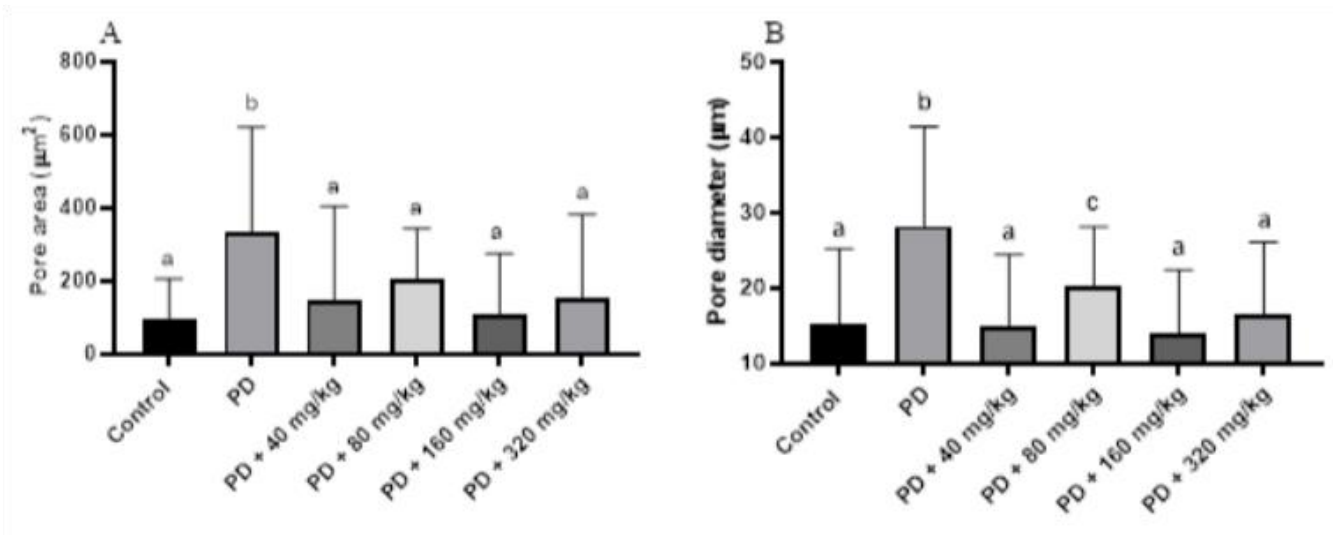
In the qualitative assessment of the porosity and roughness of the alveolar bone beneath the rst mandibular molar, it was observed that animals in the PD group exhibited greater irregularities, porosity, and roughness compared to the other experimental groups (Figure 7).



**Figure 7.** Representative Images of the Topography of the Alveolar Bone Area Beneath the First Mandibular Molar in Wistar Rats with Ligature-Induced Periodontal Disease Treated with Humic Acid (HA). Magnification: 500x in Scanning Electron Microscopy (SEM). A: Control group. B: Periodontal Disease (PD) group. C: PD + 40 mg/kg HA. D: PD + 80 mg/kg HA. E: PD + 160 mg/kg HA. F: PD + 320 mg/kg HA.

### 3.7. Quantitative Analysis of Alveolar Bone Porosity Beneath the First Mandibular Molar

In the quantitative analysis of the porosity of the alveolar bone beneath the first molar, assessed through SEM images, it was observed that all treated groups exhibited smaller pores, both in area ( $p < 0.05$ ; Figure 8A) and in diameter ( $p < 0.05$ ; Figure 8B).



**Figure 8.** Area (A) and Diameter (B) of Pores on the Surface of Alveolar Bone Beneath the First Mandibular Molar in Wistar Rats with Ligature-Induced Periodontal Disease Treated with Humic Acid (HA). Statistical analysis was conducted using ANOVA with Bartle's post-hoc test ( $p < 0.05$ ). Different letters (a-c) indicate statistically significant differences between experimental groups.

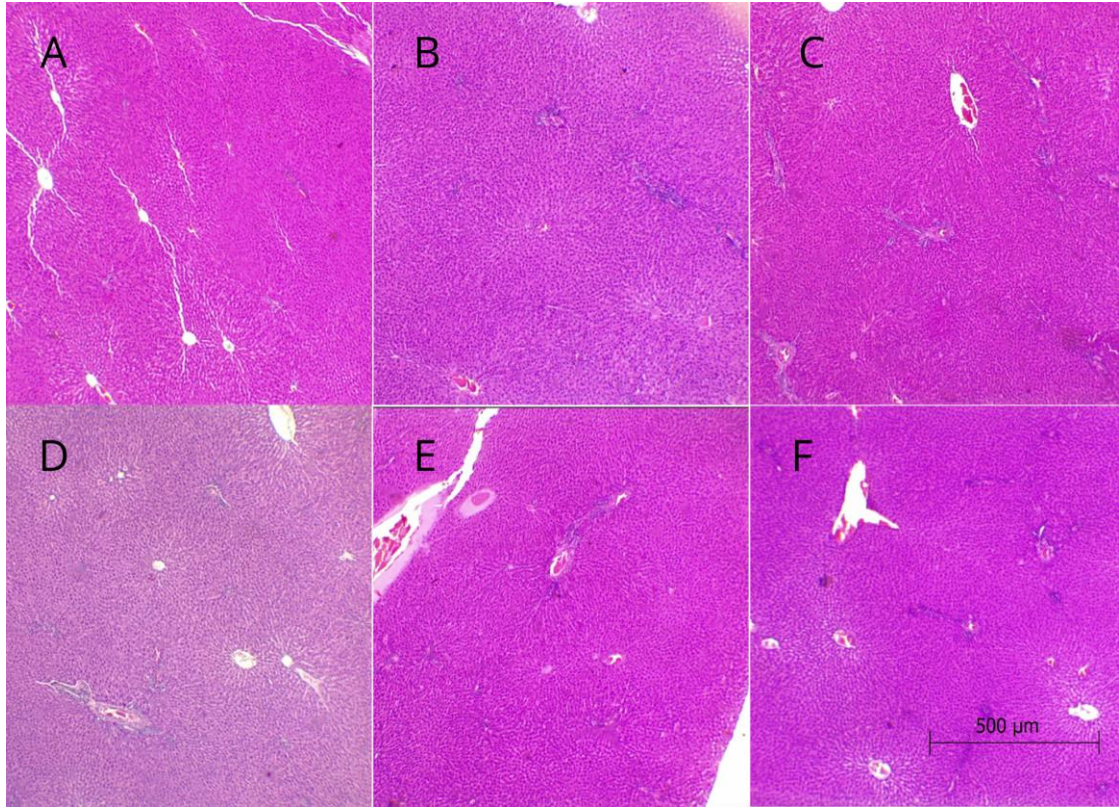
### 3.8. Histopathological Evaluation of Liver and Kidney Findings

Regarding the results of the histopathological evaluation of the liver, no hepatic alterations were observed in any of the experimental groups (Table 1, Figure 9). However, renal alterations were noted in the animals of the PD group, including moderate diffuse congestion and the disappearance of Bowman's capsule in all samples, while no changes were observed in the control group (Figure 10). In animals treated with humic acid (HA) at doses of 40 and 80 mg/kg, there was a lower frequency and severity of lesions, which were classified as mild congestion, compared to those in the PD group. Conversely, in the group treated with HA at a dose of 160 mg/kg, two animals exhibited more severe lesions, including pronounced congestion and necrosis, while two others showed mild congestion, and one animal displayed no lesions. In the group treated with 320 mg/kg of HA, one animal presented with pronounced congestion and hydropic degeneration, while the others exhibited moderate lesions or no alterations.

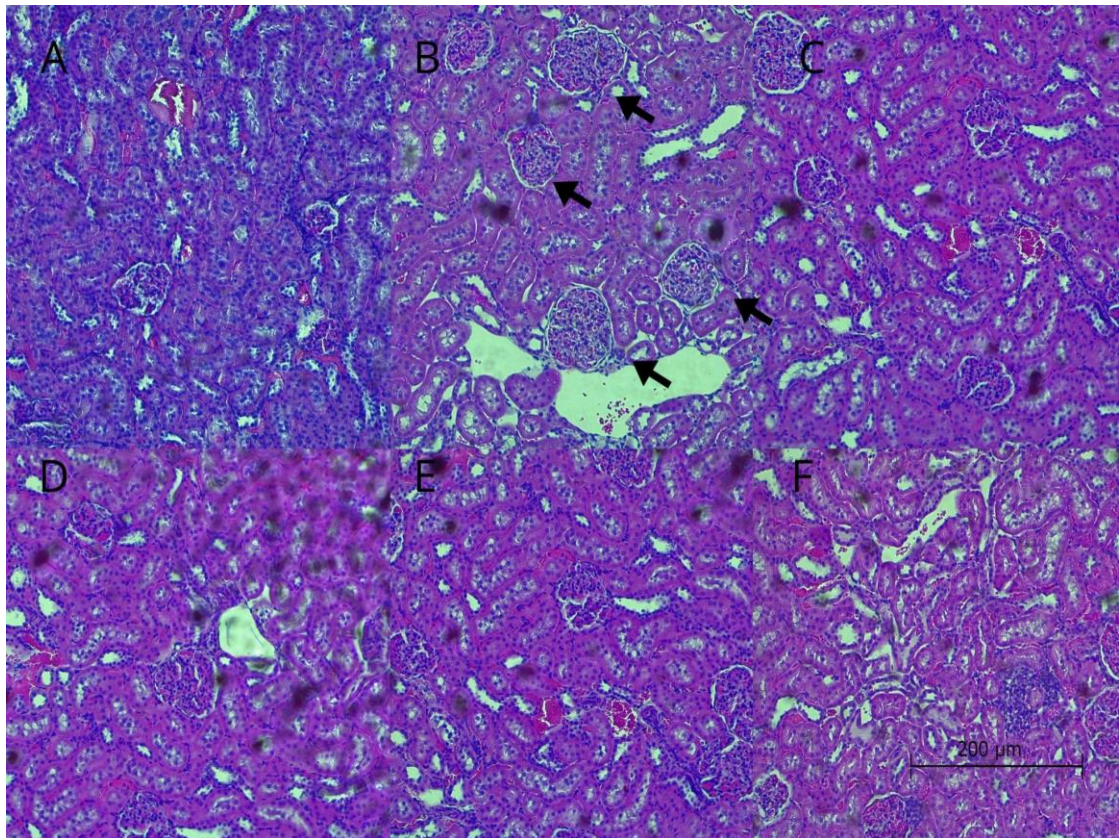
Table 1: Histopathological Analysis of Lesions in Hepatic and Renal Tissues Across Different Experimental Groups.

Grupos	Rim						Fígado					
	1	2	3	4	5	6	1	2	3	4	5	6
G1	+	+	+	+	+	+	+	+	+	+	+	+
G2	+++	+++	+++	+++	+++	+	+	+	+	+	+	+
G3	+++	+++	+++	++	+	+	+	+	+	+	+	+
G4	+	++	++	++	+	+	+	+	+	+	+	+
G5	+++	++++	++	+	+	++	+	+	+	+	+	+
G6	++++	++	+++	+	+	+	+	+	+	+	+	+

No alterations. ++: Mild alteration. +++: Moderate alteration. ++++: Severe alteration



**Figure 9.** Representative Images of Hepatic Tissue Without Alterations from the Experimental. Groups. Magnification: 4x.



**Figure 10.** Representative Images of Renal Tissue from the Experimental Groups. Magnification: 10x in Optical Microscopy. Arrows indicate renal lesions (congestion) with nephron involvement.



#### 4. Discussion

The primary findings of the present study highlight the protective effects of HA on alveolar bone, epithelial attachment loss, and osteocyte density in animals subjected to PD. Furthermore, our results indicate that treatment with HA at doses of 40 and 80 mg/kg mitigated the renal lesions induced by PD. Only three studies have assessed the effects of HA on the progression of PD [12,16,22]. Two of these studies utilized HA derived from the Black Sea [16,22], while one study employed a compound obtained from agricultural biomass [12]. These investigations reported that HA treatment ABL, consistent with our findings. To our knowledge, this is the first study to evaluate the effects of different doses of HA derived from vermicompost on the progression of periodontitis.

The protective effects of HA on bone resorption in PD may be attributed to their anti-inflammatory and antioxidant potential, which is enhanced in compounds derived from vermicomposting [23,24]. HA possess phenolic and carboxylic groups in their chemical structure, which exhibit chelating properties that attract and capture metallic ions, such as iron, zinc, copper, and heavy metals. This action reduces the formation of free radicals and, consequently, oxidative stress [13,25]. These molecular groups may also facilitate the release of hydrogen radicals by reacting with reactive oxygen species (ROS), thereby producing more stable radicals that contribute to antioxidant properties [26]. Additionally, HA may act as prebiotic agents, promoting the growth and maintenance of beneficial microorganisms, which in turn increases the production of short-chain fatty acids that assist in generating anti-inflammatory substances [27]. It has been reported that the administration of HA extracted from the Black Sea led to a reduction in markers of gingival inflammation in animals with PD [16], potentially explaining the reduction in epithelial attachment loss observed in the animals treated with HAs in the present study. Furthermore, in a prior study conducted by our group, we noted a reduction in circulating levels of TNF- $\alpha$  and the TNF- $\alpha$ /IL-10 ratio in animals with PD treated with 80 mg/kg of HAs [12]. Although this pattern is systemic, it demonstrates the modulatory effect of this compound on the inflammatory process in PD.

Supporting the results from the histomorphometric evaluation, our study observed the protective effects of different HA doses on the composition and topography of alveolar bone, as assessed through SEM images. A similar pattern was noted in our previous study, which administered HA at a dose of 80 mg/kg [12]. To our knowledge, this is the only study to evaluate the elemental composition of alveolar bone in animals with PD treated with varying doses of HAs derived from vermicompost. Another pioneering aspect of our study was the examination of the effects of HA treatment on osteocyte density, revealing a significant increase in the number of these cells per assessed area in rats with periodontitis subjected to treatment. Osteocytes play a vital role in regulating bone metabolism and promoting remodeling [28], as they can produce osteoprotegerin (OPG), preventing RANKL from activating osteoclastogenesis [29,30]. This mechanism may explain the observed improvements in alveolar bone composition and the attenuation of bone resorption in the animals treated with HAs in the present study.

Another factor potentially related to the enhancement of bone composition is the chelating property of HA [31]. Previous studies have shown that HA can increase the activity of gastrointestinal enzymes, which are proteolytic and lipolytic, thereby impacting the absorption of minerals such as calcium and phosphorus [31]. Enhanced proteolysis leads to a greater presence of free amino acids, lysine, and arginine, preventing the formation of insoluble calcium complexes with other components, thereby improving its bioavailability [12,32]. Additionally, the increased activity of lipolytic enzymes reduces the presence of long-chain unsaturated fatty acids, which can form insoluble complexes with calcium and impair its intestinal absorption [31].

In this study, we observed no hepatic alterations in response to periodontitis or treatment with HAs. These findings are consistent with existing literature, which has even attributed a hepato-modulatory effect to HAs in animal models of induced liver injury [33]. Conversely, in renal tissue, we observed alterations associated with periodontitis. Indeed, PD is a risk factor for the development of kidney diseases due to the increase in proinflammatory mediators, pro-thrombotic factors, and oxidative stress that can damage renal structures [34]. In our study, animals treated with HAs at doses of 40 and 80 mg/kg exhibited a reduction in renal lesions compared to those in the PD group. Previous studies have reported positive effects of these substances in animal models of ischemic injury, where HAs reduced renal tubular dilation and damage, as well as necrosis [35]. This therapeutic effect has been attributed to the antioxidant properties of HAs [35]. However, despite the observed benefits of HAs on renal integrity at lower doses, we noted exacerbation of lesions in specific animals at doses of 160 and 320 mg/kg (one from each group). This result is intriguing, given that a study administering HAs over 91 days did not report adverse effects on renal tissue [14]. Nevertheless, as HAs are heterogeneous compounds, their properties may exhibit slight variations depending on their origin, natural occurrence, or extraction procedures [13]. Thus, future studies should consider specific evaluations of renal tissue in animals treated with high doses of HAs derived from vermicompost.

#### 5. Conclusions

Treatment with HA resulted in significant improvements in the parameters of alveolar bone in an experimental model of PD. The renal lesions induced by PD were notably attenuated, particularly at the lower doses of HAs (40 and 80 mg/kg). Our findings provide valuable insights for future research, which may explore the effects of HAs derived from vermicompost on other bone diseases.

**Author Contributions:** Conceptualization, E.F.A.; L.B.D.; A.R.T.M. and L.J.P.; methodology, K.R.L.; H.G.T.; R.R.S.P.; J.C.L.C.; R.O.B.; A.C.R.S.; L.B.B.; A.R.T.M.; D.R.O.; R.N.R.; S.M.P.; M.F.D-P.; L.J.P. and E.F.A.; formal analysis, J.C.L.C.; R.O.B.; L.B.D.; A.R.T.M.; D.R.O. and R.F.M.; resources, E.F.A.; A.R.T.M.; S.M.P.; M.F.D-P.; writing—original draft preparation, K.R.L.; H.G.T.; R.R.S.P.; R.O.B.; L.B.B.; A.R.T.M.; D.R.O.; R.N.R.; M.F.D-P.; L.J.P. and E.F.A.; X.X.; writing—review and editing, K.R.L.; A.R.T.M.; D.R.O.; L.J.P. and E.F.A.; visualization, K.R.L.; L.B.D.; A.R.T.M.; D.R.O.; L.J.P. and E.F.A.; supervision, A.R.T.M.; L.B.D.; L.J.P. and E.F.A.; project administration, E.F.A.; funding acquisition, E.F.A. and L.J.P. All authors have read and agreed to the published version of the manuscript.

**Funding:** This study was supported by FAPEMIG - Foundation for Research Support of Minas Gerais State - Rede Mineira de Saúde Oral e Odontologia – Grants n. RED-00204-23.

**Institutional Review Board Statement:** This study was approved by the Animal Use Ethics Committee of the Federal University of Jequitinhonha and Mucuri Valleys (CEUA/UFVJM - protocol 022/2021).

**Informed Consent Statement:** Not applicable.

**Data Availability Statement:** The raw data supporting the conclusions of this article will be made available by the authors on request.

**Acknowledgments:** The authors would like to thank the Research Support Foundation of the State of Minas Gerais (Fundação de Amparo à Pesquisa do Estado de Minas Gerais – FAPEMIG), National Council for Scientific and Technological Development (Conselho Nacional de Desenvolvimento Científico e Tecnológico - CNPq), and Coordination for the Improvement of Higher Education Personnel (Coordenação de Aperfeiçoamento de Pessoal de Nível Superior - CAPES).

**Conflicts of Interest:** The authors declare no conflicts of interest.

## References

- Sedghi, L.M.; Bacino, M.; Kapila, Y.L. (2021). Periodontal Disease: The Good, The Bad, and The Unknown. *Frontiers in Cellular and Infection Microbiology* 2021, 11. <https://doi.org/10.3389/fcimb.2021.766944>
- Negrato, C.A.; Tarzia, O.; Jovanovic, L.; Chinellato, L.E.M. Periodontal disease and diabetes mellitus. *Journal of Applied Oral Science* 2013, 21, 1–12. <https://doi.org/10.1590/1678-7757201302106>
- Alhassani, A.A.; Hu, F.B.; Li, Y.; Rosner, B.A.; Wille, W.C.; Joshipura, K.J. The associations between major dietary patterns and risk of periodontitis. *Journal of Clinical Periodontology* 2021, 48, 2–14. <https://doi.org/10.1111/jcpe.13380>
- Woelber, J. P.; Tennert, C. Chapter 13: Diet and Periodontal Diseases 2020, pp. 125–133. <https://doi.org/10.1159/000455380>
- Nazir, M.; Al-Ansari, A.; Al-Khalifa, K.; Alhareky, M.; Gaar, B.; Almas, K. Global Prevalence of Periodontal Disease and Lack of Its Surveillance. *The Scientific World Journal* 2020, 1–8. <https://doi.org/10.1155/2020/2146160>
- Liang, Y.; Luan, X.; Liu, X. Recent advances in periodontal regeneration: A biomaterial perspective. *Bioactive Materials* 2020, 5, 297–308. <https://doi.org/10.1016/j.bioactmat.2020.02.012>
- Liu, S.; Xiao, T.; Yang, L.; Loprinzi, P. D. Exercise as an Alternative Approach for Treating Smartphone Addiction: A Systematic Review and Meta-Analysis of Random Controlled Trials. *International Journal of Environmental Research and Public Health* 2019, 16, 3912. <https://doi.org/10.3390/ijerph16203912>
- Gamonal, J.; Bravo, J.; Malheiros, Z.; Stewart, B.; Morales, A.; Cavalla, F.; Gomez, M. Periodontal disease and its impact on general health in Latin America. Section I: Introduction part I. *Brazilian Oral Research*, 2020, 34, 1. <https://doi.org/10.1590/1807-3107bor-2020.vol34.0024>
- Graziani, F.; Karapetsa, D.; Alonso, B.; Herrera, D. Nonsurgical and surgical treatment of periodontitis: how many options for one disease? *Periodontology* 2000 2017, 75, 152–188. <https://doi.org/10.1111/PRD.12201>
- Feres, M.; Figueiredo, L. C.; Soares, G. M. S.; Faveri, M. Systemic antibiotics in the treatment of periodontitis. *Periodontology* 2000 2015, 67, 131–186. <https://doi.org/10.1111/prd.12075>
- Balta, M. G.; Papathanasiou, E.; Blix, I. J.; Van Dyke, T. E. Host Modulation and Treatment of Periodontal Disease. *Journal of Dental Research* 2021, 100, 798–809. <https://doi.org/10.1177/0022034521995157>
- Orlando, P. R.; Tavares, H. G.; Pereira, R. R. de S.; Silva, G.; Carvalho, J. do C. L.; Machado, A. R. T.; Dobbs, L. B.; Dias-Peixoto, M. F.; Pereira, L. J.; Andrade, E. F. Humic Acid Derived from Agricultural Biomass Mitigates Alveolar Bone Loss and Modulates Systemic Inflammatory Cytokines in Rats with Periodontitis. *Current Topics in Medicinal Chemistry* 2024, 24, In press. <https://doi.org/10.2174/0115680266302476240510115556>
- Vašková, J.; Stupák, M.; Vidová Uğurbaş, M.; Žatko, D.; Vaško, L. Therapeutic Efficiency of Humic Acids in Intoxications. *Life* 2023, 13. <https://doi.org/10.3390/life13040971>
- Murbach, T. S.; Glávits, R.; Endres, J. R.; Clewell, A. E.; Hirka, G.; Vértési, A.; Béres, E.; Pasics Szakonyiné, I. A toxicological evaluation of a fulvic and humic acids preparation. *Toxicology Reports* 2020, 7, 1242–1254. <https://doi.org/10.1016/J.TOXREP.2020.08.030>
- Thiel, K. D.; Helbig, B.; Klöcking, R.; Wuler, P.; Sprössig, M.; Schweizer, H. Comparison of the in vitro activities of ammonium humate and of enzymically oxidized chlorogenic and caeic acids against type 1 and type 2 human herpes virus (author's transl). *Die Pharmazie* 1981, 36, 50–53.
- Çalışır, M.; Akpınar, A.; Poyraz, Ö.; Göze, F.; Çınar, Z. Humic Acid, a Polyphenolic Substance, Decreases Alveolar Bone Loss in Experimental Periodontitis in Rats. *Journal of Veterinary Dentistry* 2019, 36, 257–265. <https://doi.org/10.1177/0898756420910>
- Dai, J.; Ma, Y.; Shi, M.; Cao, Z.; Zhang, Y.; Miron, R. J. Initial changes in alveolar bone volume for sham-operated and ovariectomized

- rats in ligature-induced experimental periodontitis. *Clinical Oral Investigations* 2016, 20, 581–588. [hps://doi.org/10.1007/s00784-015-1531-3](https://doi.org/10.1007/s00784-015-1531-3)
18. Messora, M. R.; Oliveira, L. F. F.; Foureaux, R. C.; Taba, M.; Zangerônimo, M. G.; Furlaneto, F. A. C.; Pereira, L. J. Probiotic Therapy Reduces Periodontal Tissue Destruction and Improves the Intestinal Morphology in Rats With Ligature-Induced Periodontitis. *Journal of Periodontology* 2013, 84, 1818–1826. [hps://doi.org/10.1902/jop.2013.120644](https://doi.org/10.1902/jop.2013.120644)
19. Peinado, B. R. R.; Frazão, D. R.; Chemelo, V. S.; Matos-Souza, J. M.; Ferreira, R. de O.; Biencourt, L. O.; Balbinot, G. de S.; Collares, F. M.; Fernandes, L. M. P.; Maia, C. S. F.; Lima, R. R. Physical training mitigates alveolar bone and blood enzymatic antioxidants defense impairment induced by binge ethanol consumption in rats. *Biomedicine & Pharmacotherapy* 2024, 174, 116554. [hps://doi.org/10.1016/j.biopha.2024.116554](https://doi.org/10.1016/j.biopha.2024.116554)
20. Martins, C. S.; Leitão, R. F. C.; Costa, D. V. S.; Melo, I. M.; Santos, G. S.; Lima, V.; Baldim, V.; Wong, D. V. T.; Bonm, L. E.; Melo, C. B.; G. de O.; Marcelo B.; Gerly A. C. Topical HPMC/S-Nitrosoglutathione Solution Decreases Inflammation and Bone Resorption in Experimental Periodontal Disease in Rats. *PLOS ONE* 2016, 11, e0153716. [hps://doi.org/10.1371/journal.pone.0153716](https://doi.org/10.1371/journal.pone.0153716)
21. Pereira, R. R. de S.; Castro, G. B. de; Magalhães, C. O. D.; Costa, K. B.; Garcia, B. C. C.; Silva, G.; Carvalho, J. do C. L.; Machado, A. R. T.; Vieira, E. R.; Cassilhas, R. C.; Pereira, L. J.; Dias-Peixoto, M. F.; Andrade, E. F. High-intensity interval training mitigates the progression of periodontitis and improves behavioural aspects in rats. *Journal of Clinical Periodontology* 2024. [hps://doi.org/10.1111/JCPE.14020](https://doi.org/10.1111/JCPE.14020)
22. Çalışır, M.; Akpınar, A.; Poyraz, Göze, F.; Çınar, Z. The histopathological and morphometric investigation of the effects of systemically administered humic acid on alveolar bone loss in ligature-induced periodontitis in rats. *Journal of Periodontal Research* 2016, 51, 499–507. [hps://doi.org/10.1111/JRE.12329](https://doi.org/10.1111/JRE.12329)
23. Canellas, L. P.; Olivares, F. L.; Okorokova-Facanha, A. L.; Facanha, A. R. Humic Acids Isolated from Earthworm Compost Enhance Root Elongation, Lateral Root Emergence, and Plasma Membrane H<sup>+</sup>-ATPase Activity in Maize Roots. *Plant Physiology* 2002, 130, 1951–1957. [hps://doi.org/10.1104/pp.007088](https://doi.org/10.1104/pp.007088)
24. Kamar Zaman, A. M.; Yaacob, J. S. Exploring the potential of vermicompost as a sustainable strategy in circular economy: improving plants' bioactive properties and boosting agricultural yield and quality. *Environmental Science and Pollution Research* 2022, 29, 12948–12964. [hps://doi.org/10.1007/S11356-021-18006-Z/FIGURES/5](https://doi.org/10.1007/S11356-021-18006-Z/FIGURES/5)
25. Ghabbour, E. A.; Davies, G.; Ghali, N. K.; Mulligan, M. D. The effect of temperature on tight metal binding by peat and soil derived solid humic acids. *Canadian Journal of Soil Science* 2001, 81(3), 331–336. [hps://doi.org/10.4141/S00-065](https://doi.org/10.4141/S00-065)
26. Nardi, S.; Schiavon, M.; Francioso, O. Chemical Structure and Biological Activity of Humic Substances Define Their Role as Plant Growth Promoters. *Molecules* 2021, 26. [hps://doi.org/10.3390/MOLECULES26082256](https://doi.org/10.3390/MOLECULES26082256)
27. Schiee, I. Humic Acids in Patients with Diarrhoea-Predominant Irritable Bowel Syndrome: Results from A Randomised Controlled Trial. *Biomedical Journal of Scientific & Technical Research* 2021, 33. [hps://doi.org/10.26717/BJSTR.2021.33.005359](https://doi.org/10.26717/BJSTR.2021.33.005359)
28. Mullender, M. G.; Tan, S. D.; Vico, L.; Alexandre, C.; Klein-Nulend, J. Differences in Osteocyte Density and Bone Histomorphometry Between Men and Women and Between Healthy and Osteoporotic Subjects. *Calcified Tissue International* 2005, 77, 291–296. [hps://doi.org/10.1007/s00223-005-0043-6](https://doi.org/10.1007/s00223-005-0043-6)
29. Huang, X.; Xie, M.; Xie, Y.; Mei, F.; Lu, X.; Li, X.; Chen, L. The roles of osteocytes in alveolar bone destruction in periodontitis. *Journal of Translational Medicine* 2020, 18, 479. [hps://doi.org/10.1186/s12967-020-02664-7](https://doi.org/10.1186/s12967-020-02664-7)
30. Komori, T. Functions of the osteocyte network in the regulation of bone mass. *Cell and Tissue Research* 2013, 352, 191–198. [hps://doi.org/10.1007/s00441-012-1546-x](https://doi.org/10.1007/s00441-012-1546-x)
31. Rybalka, M. A.; Stepchenko, L. M.; Shuleshko, O. O.; Zhorina, L. V. The impact of humic acid additives on mineral metabolism of rabbits in the postnatal period of ontogenesis. *Regulatory Mechanisms in Biosystems* 2020, 11, 289–293. [hps://doi.org/10.15421/022043](https://doi.org/10.15421/022043)
32. Spencer, H.; Fuller, H.; Norris, C.; Williams, D. Effect of magnesium on the intestinal absorption of calcium in man. *Journal of the American College of Nutrition* 1994, 13, 485–492. [hps://doi.org/10.1080/07315724.1994.10718439](https://doi.org/10.1080/07315724.1994.10718439)
33. Vetvicka, V.; Garcia-Mina, J. M.; Proctor, M.; Yvin, J. C. Humic Acid and Glucan: Protection Against Liver Injury Induced by Carbon Tetrachloride. *Journal of Medicinal Food* 2015, 18, 572–577. [hps://doi.org/10.1089/JMF.2014.009](https://doi.org/10.1089/JMF.2014.009)

34. Li, L.; Zhang, Y.L.; Liu, X.-Y.; Meng, X.; Zhao, R.Q.; Ou, L.L.; Li, B.Z.; Xing, T. Periodontitis Exacerbates and Promotes the Progression of Chronic Kidney Disease Through Oral Flora, Cytokines, and Oxidative Stress. *Frontiers in Microbiology* 2021, 12. <https://doi.org/10.3389/fmicb.2021.656372>

35. Akbas, A.; Silan, C.; Gulpinar, M. T.; Sancak, E. B.; Ozkanli, S. S.; Cakir, D. U. Renoprotective Effect of Humic Acid on Renal Ischemia-Reperfusion Injury: An Experimental Study in Rats. *Inflammation* 2015, 38, 2042–2048. <https://link.springer.com/article/10.1007/s10753-015-0185-2>

## **TERCEIRA PARTE**

### **CONSIDERAÇÕES FINAIS**

A hipótese testada de que os efeitos dos AHs se sobrepõem em determinada dose foi aceita, evidenciando redução dos parâmetros associados à piora da progressão da periodontite nas doses baixas (40-80 mg/dL) e que doses mais altas (160-320 mg/dL) não conferem benefícios adicionais. Sua utilização se mostra segura do ponto de vista renal e hepatotóxico, visto que as menores doses foram ainda relacionadas à melhorias no perfil inflamatório desses órgãos após a indução da DP. Desse modo, nossas descobertas são úteis para fomentar mais pesquisas na área, especialmente para investigar os efeitos dos AHs provenientes de vermicompostagem em doenças ósseas, como osteoporose, e doenças inflamatórias crônicas, como a obesidade.

## REFERÊNCIAS:

- ABDULKAREEM, Ali A. et al. Current concepts in the pathogenesis of periodontitis: from symbiosis to dysbiosis. **Journal of Oral Microbiology**, v. 15, n. 1, p. 2197779, 2023.
- AKKAYA, N. et al. **Comparing the accuracy of panoramic and intraoral radiography in the diagnosis of proximal caries**. Dentomaxillofacial Radiology, v. 35, n. 3, p. 170-174, 2006.
- AZZI, D. V. et al. Dose-response effect of prebiotic ingestion ( $\beta$ -glucans isolated from *Saccharomyces cerevisiae*) in diabetic rats with periodontal disease. **Diabetology & Metabolic Syndrome**, v. 13, p. 1-11, 2021.
- AZZI, D. V. et al. n-3 Ingestion may modulate the severity of periodontal disease? Systematic review. **Critical reviews in food science and nutrition**, v. 58, n. 11, p. 1937-1942, 2018.
- BAIMA, G. et al. Periodontitis and risk of cancer: mechanistic evidence. **Periodontology 2000**, v. 96, n. 1, p. 83-94, 2024.
- BALTA, M. G. et al. Host modulation and treatment of periodontal disease. **Journal of Dental Research**, v. 100, n. 8, p. 798-809, 2021.
- BHAT, S. A.; SINGH, J.; VIG, A. Pal. Potential utilization of bagasse as feed material for earthworm *Eisenia fetida* and production of vermicompost. **Springerplus**, v. 4, n. 1, p. 1-9, 2015.
- BONACCORSO, A. et al. Chemical analysis of nickel-titanium rotary instruments with and without electropolishing after cleaning procedures with sodium hypochlorite. **Journal of endodontics**, v. 34, n. 11, p. 1391-1395, 2008.
- BOSSHARDT, D. D.; LANG, N. P. The junctional epithelium: from health to disease. **Journal of dental research**, v. 84, n. 1, p. 9-20, 2005.
- BOWER, R. C. Furcation morphology relative to periodontal treatment: furcation root surface anatomy. **Journal of Periodontology**, v.50, n.7, p.366-374, 1979.
- BRASIL. Ministério da Saúde. Secretaria de Atenção à Saúde. Departamento de Atenção Básica. Manual de especialidades em saúde bucal / **Ministério da Saúde**, Secretaria de Atenção à Saúde, Departamento de Atenção Básica. – Brasília: Ministério da Saúde, 2008.
- CAGIN, Y. F. et al. The acute effect of humic acid on iron accumulation in rats. **Biological trace element research**, v. 171, p. 145-155, 2016.

- CAFFERATA, E. A. et al. Interleukin-35 inhibits alveolar bone resorption by modulating the Th17/Treg imbalance during periodontitis. **Journal of Clinical Periodontology**, v. 47, n. 6, p. 676-688, 2020.
- CALDER, P. C. N-3 PUFA and inflammation: from membrane to nucleus and from bench to bedside. **Proceedings of the Nutrition Society**, v. 79, n. 4, p. 404-416, 2020.
- ÇALIŞIR, M. et al. Humic Acid, a Polyphenolic Substance, Decreases Alveolar Bone Loss in Experimental Periodontitis in Rats. **Journal of veterinary dentistry**, v. 36, n. 4, p. 257-265, 2019.
- ÇALIŞIR, M. et al. The histopathological and morphometric investigation of the effects of systemically administered humic acid on alveolar bone loss in ligature-induced periodontitis in rats. **Journal of Periodontal Research**, v. 51, n. 4, p. 499-507, 2016.
- CASAMASSIMO, P. S. **Radiographic considerations for special patients-modifications, adjuncts, and alternatives**. *Ped Dent*, v. 3, n. 2, p. 448-54, 1981.
- CELIK, D.; KANTARCI, A. Vascular changes and hypoxia in periodontal disease as a link to systemic complications. **Pathogens**, v. 10, n. 10, p. 1280, 2021. <https://doi.org/10.3390/pathogens10101280>
- CORASSA, R. B. et al. Condições de saúde bucal autorrelatadas entre adultos brasileiros: resultados das Pesquisas Nacionais de Saúde de 2013 e 2019. **Epidemiologia e Serviços de Saúde**, v. 31, n.1, p. e2021383, 2022.
- CONNIZZO, B. K. et al. Nonuniformity in periodontal ligament: mechanics and matrix composition. **Journal of Dental Research**, v. 100, n. 2, p. 179-186, 2021.
- DANGARIA, S. J. et al. Extracellular matrix-mediated differentiation of periodontal progenitor cells. **Differentiation**, v. 78, n. 2-3, p. 79-90, 2009.
- DAVIES, G.; GHABBOUR, E. A.; STEELINK, C. Humic acids: Marvelous products of soil chemistry. **Journal of Chemical Education**, v. 78, n. 12, p. 1609, 2001.
- DEDAVID, B. A.; GOMES, C. I. e MACHADO, G. Microscopia eletrônica de varredura - aplicações e preparação de amostras: materiais poliméricos, metálicos e semicondutores. **EDIPUCRS**, 2007.

- DE MELO, B. A. G.; MOTTA, F. L.; SANTANA, M. H. A. Humic acids: Structural properties and multiple functionalities for novel technological developments. **Materials Science and Engineering**, v. 62, p. 967-974, 2016.
- DE MOURA RODRIGUES, A. L et al. Lesões em áreas de furca: fatores etiológicos, diagnóstico e tratamento. **Archives of Health Investigation**, v. 9, n. 6, p. 635-640, 2020.
- DE SALES GUILARDUCCI, J. et al. Therapeutic effects of different doses of prebiotic (isolated from *Saccharomyces cerevisiae*) in comparison to n-3 supplement on glycemic control, lipid profiles and immunological response in diabetic rats. **Diabetology & Metabolic Syndrome**, v. 12, p. 1-12, 2020.
- DUQUE DUQUE, A. et al. Strategies for the prevention of periodontal disease and its impact on general health: Latin America and the Caribbean Consensus 2024. **Brazilian Oral Research**, v. 38, n. suppl 1, p. e120, 2024.
- FERES M. et al. Systemic antibiotics in the treatment of periodontitis. **Periodontology 2000**, v. 67, n. 1, p. 131-186, 2015.
- HALL, M. W. et al. Suspension of oral hygiene practices highlights key bacterial shifts in saliva, tongue, and tooth plaque during gingival inflammation and resolution. **ISME communications**, v. 3, n. 1, p. 23, 2023.
- HASHIM, N. T. et al. Natural bioactive compounds in the management of periodontal diseases: a comprehensive review. **Molecules**, v. 29, n. 13, p. 3044, 2024.
- HENDERSON, B.; KAISER, F. Bacterial modulators of bone remodeling in the periodontal pocket. **Periodontology 2000**, v. 76, n. 1, p. 97-108, 2018.
- HIRASHIMA, S. et al. Three-dimensional ultrastructural and histomorphological analysis of the periodontal ligament with occlusal hypofunction via focused ion beam/scanning electron microscope tomography. **Scientific Reports**, v. 9, n. 1, p. 9520, 2019.
- JI, Y et al. Sodium humate accelerates cutaneous wound healing by activating TGF- $\beta$ /Smads signaling pathway in rats. **Acta Pharmaceutica Sinica B**, v. 6, n. 2, p. 132-140, 2016.
- JIN, L. J. et al. Global burden of oral diseases: emerging concepts, management and interplay with systemic health. **Oral diseases**, v. 22, n. 7, p. 609-619, 2016.
- JUNQUEIRA, L. C. U.; CARNEIRO, J. **Histologia Básica**. 12. ed. Rio de Janeiro: Guanabara Koogan, 2013.

- KIM, J. et al. DeNTNet: Deep Neural Transfer Network for the detection of periodontal bone loss using panoramic dental radiographs. **Scientific reports**, v. 9, n. 1, p. 17615, 2019.
- KEL'GINBAEV, N. S. et al. Treatment of long tubular bone fractures with Mumie Assil preparations in experiments and clinical conditions. **Eksperimental'naia khirurgiia i anesteziologiia**, v. 18, n. 4, p. 31-35, 1973.
- KHABADZE, Z. et al. The Prevalence of Inflammatory Periodontal Diseases (Gingivitis, Periodontitis) among the Population. **Journal of International Dental and Medical Research**, v. 16, n. 4, p. 1830-1835, 2023.
- KLEBER, M.; LEHMANN, J. Humic substances extracted by alkali are invalid proxies for the dynamics and functions of organic matter in terrestrial and aquatic ecosystems. **Journal of Environmental Quality**, v. 48, n. 2, p. 207-216, 2019.
- KLÖCKING, R.; HELBIG, B<sup>a</sup>. Humic substances, medical aspects and applications of. **Biopolymers Online: Biology, Chemistry, Biotechnology, Applications**, v. 1, 2005.
- KLÖCKING, R.; HELBIG, B<sup>b</sup>. Medical aspects and applications of humic substances. **Biopolymers for Medical and Pharmaceutical Applications**. WILEY-VCH Verlag GmbH & C. KGaA. Weinheim, p. 3-16, 2005.
- FERREIRA, R. O. et al. Physical activity reduces the prevalence of periodontal disease: Systematic review and meta-analysis. **Frontiers in physiology**, v. 10, p. 234, 2019.
- FISCHER, R. G. et al. Doença periodontal e seu impacto na saúde geral na América Latina. Seção V: Tratamento da periodontite. **Brazilian Oral Research**, v. 34, p. 26, 2020.
- GANGULY, R. K.; CHAKRABORTY, S. K. Eco-management of industrial organic wastes through the modified innovative vermicomposting process: a sustainable approach in tropical countries. **Earthworm assisted remediation of effluents and wastes**, p. 161-177, 2020.
- GENCO, R. J.; GRAZIANI, F.; HASTURK, H. Effects of periodontal disease on glycemic control, complications, and incidence of diabetes mellitus. **Periodontology 2000**, v. 83, n. 1, p. 59-65, 2020. <https://doi.org/10.1111/prd.12271>
- GENCO, R. J.; SANZ, M. Clinical and public health implications of periodontal and systemic diseases: An overview. **Periodontology 2000**, v. 83, n. 1, p. 7-13, 2020.
- GHABBOUR, E. A. et al. The effect of temperature on tight metal binding by peat and soil derived solid humic acids. **Canadian Journal of Soil Science**, v. 81, n. 3, p. 331-336, 2001.



- GODOY, K. et al. Evaluation of mineralization in jaw and teeth of rainbow trout (*Oncorhynchus mykiss*) using variable pressure scanning electron microscopy coupled to energy-dispersive X-ray spectroscopy detector. **International Journal of Morphology**, v. 40, p. 530-539, 2022.
- GRAZIANI, F. et al. Nonsurgical and surgical treatment of periodontitis: how many options for one disease? **Periodontology 2000**, v. 75, n. 1, p. 152-188, 2017.
- HANC, A. et al. Characterization of humic acids in a continuous-feeding vermicomposting system with horse manure. **Waste Management**, v. 99, p. 1-11, 2019.
- HAIJSHENGALLIS, G.; CHAVAKIS, T. Local and systemic mechanisms linking periodontal disease and inflammatory comorbidities. **Nature Reviews Immunology**, v. 21, n. 7, p. 426-440, 2021.
- HAIJSHENGALLIS, G.; CHAVAKIS, T.; LAMBRIS, J. D. Current understanding of periodontal disease pathogenesis and targets for host-modulation therapy. **Periodontology 2000**, v. 84, n. 1, p. 14-34, 2020.
- HALL, M. W. et al. Suspension of oral hygiene practices highlights key bacterial shifts in saliva, tongue, and tooth plaque during gingival inflammation and resolution. **ISME communications**, v. 3, n. 1, p. 23, 2023.
- HASHIM, N. T. et al. Natural bioactive compounds in the management of periodontal diseases: a comprehensive review. **Molecules**, v. 29, n. 13, p. 3044, 2024.
- HENDERSON, B.; KAISER, F. Bacterial modulators of bone remodeling in the periodontal pocket. **Periodontology 2000**, v. 76, n. 1, p. 97-108, 2018.
- HIRASHIMA, S. et al. Three-dimensional ultrastructural and histomorphological analysis of the periodontal ligament with occlusal hypofunction via focused ion beam/scanning electron microscope tomography. **Scientific Reports**, v. 9, n. 1, p. 9520, 2019.
- JI, Y et al. Sodium humate accelerates cutaneous wound healing by activating TGF- $\beta$ /Smads signaling pathway in rats. **Acta Pharmaceutica Sinica B**, v. 6, n. 2, p. 132-140, 2016.
- JIN, L. J. et al. Global burden of oral diseases: emerging concepts, management and interplay with systemic health. **Oral diseases**, v. 22, n. 7, p. 609-619, 2016.
- JUNQUEIRA, L. C. U.; CARNEIRO, J. **Histologia Básica**. 12. ed. Rio de Janeiro: Guanabara Koogan, 2013.

KIM, J. et al. DeNTNet: Deep Neural Transfer Network for the detection of periodontal bone loss using panoramic dental radiographs. **Scientific reports**, v. 9, n. 1, p. 17615, 2019.

KEL'GINBAEV, N. S. et al. Treatment of long tubular bone fractures with Mumie Assil preparations in experiments and clinical conditions. **Eksperimental'naia khirurgiia i anesteziologiia**, v. 18, n. 4, p. 31-35, 1973.

KHABADZE, Z. et al. The Prevalence of Inflammatory Periodontal Diseases (Gingivitis, Periodontitis) among the Population. **Journal of International Dental and Medical Research**, v. 16, n. 4, p. 1830-1835, 2023.

KLEBER, M.; LEHMANN, J. Humic substances extracted by alkali are invalid proxies for the dynamics and functions of organic matter in terrestrial and aquatic ecosystems. **Journal of Environmental Quality**, v. 48, n. 2, p. 207-216, 2019.

KLÖCKING, R.; HELBIG, B<sup>a</sup>. Humic substances, medical aspects and applications of. **Biopolymers Online: Biology, Chemistry, Biotechnology, Applications**, v. 1, 2005.

KLÖCKING, R.; HELBIG, B<sup>b</sup>. Medical aspects and applications of humic substances. **Biopolymers for Medical and Pharmaceutical Applications**. WILEY-VCH Verlag GmbH & C. KGaA. Weinheim, p. 3-16, 2005.

KÖGEL-KNABNER, I.; AMELUNG, W. Soil organic matter in major pedogenic soil groups. **Geoderma**, v. 384, p. 114785, 2021.

KÖNÖNEN, E.; GURSOY, M.; GURSOY, U. K. Periodontitis: a multifaceted disease of tooth-supporting tissues. **Journal of clinical medicine**, v. 8, n. 8, p. 1135, 2019.

LANG, N. P.; LINDHE, J. (Ed.). Clinical periodontology and implant dentistry, 2 Volume. **John Wiley & Sons**, 2015.

LANDGRAF, M. D.; ALVES, M. R.; SILVA, S. C.; M. REZENDE, O. O. Anais da Associação Brasileira de Química, v. 46, n. 176, 1997.

LIANG, Y.; LUAN, X.; LIU, X. Recent advances in periodontal regeneration: A biomaterial perspective. **Bioactive materials**, v. 5, n. 2, p. 297-308, 2020.

LINDHE, J. A. N.; LANG, N. P.; KARRING, T. Tratado de periodontia clínica e implantologia oral. In: **Tratado de periodontia clínica e implantologia oral**. p. 1304-1304, 2010.

LÓPEZ-VALVERDE, N. et al. Antioxidant, anti-inflammatory and antimicrobial activity of

natural products in periodontal disease: A comprehensive review. **Frontiers in Bioengineering and Biotechnology**, v. 11, p. 1226907, 2023.

MACIEJEWSKA, K.; DRZAZGA, Z.; KASZUBA, M. Role of trace elements (Zn, Sr, Fe) in bone development: Energy dispersive X-ray fluorescence study of rat bone and tooth tissue. **BioFactors**, v. 40, n. 4, p. 425-435, 2014.

MAILOA, J. et al. Long-term effect of four surgical periodontal therapies and one non-surgical therapy: a systematic review and meta-analysis. **Journal of periodontology**, v. 86, n. 10, p. 1150-1158, 2015.

MANOGARAN, M. D. et al. Application of organic additives as voltage enhancers for vermicompost-derived bio-battery. **Energy Nexus**, v. 8, p. 100163, 2022.

MARIA, R. et al. An unusual disordered alveolar bone material in the upper furcation region of minipig mandibles: a 3D hierarchical structural study. **Journal of Structural Biology**, v. 206, n. 1, p. 128-137, 2019.

MCCULLOCH, C. A. G; LEKIC, P.; MCKEE, M. D. Role of physical forces in regulating the form and function of the periodontal ligament. **Periodontology 2000**, v. 24, n. 1, p. 56-72, 2000.

MICHAUD, D. S. et al. Periodontal disease, tooth loss, and cancer risk. **Epidemiologic reviews**, v. 39, n. 1, p. 49-58, 2017.

MOYNIHAN, P. J. The role of diet and nutrition in the etiology and prevention of oral diseases. **Bulletin of the world health organization**, v. 83, p. 694-699, 2005.

MURBACH, T. S. et al. A toxicological evaluation of a fulvic and humic acids preparation. **Toxicology reports**, v. 7, p. 1242-1254, 2020.

MUBVUMA, M. T. et al. The Potential of Vermicomposts in Sustainable Crop Production Systems. In: Vermicomposting for Sustainable Food Systems in Africa. **Singapore: Springer Nature Singapore**, p. 261-277, 2023.

NAGATANI, T.; SAITO S.; SATO, M. and YAMADA, M. Development of an ultrahigh resolution scanning electron microscope by means of a field emission source and in-lens system. **Scanning Microscopy**, v.11, p.901-909, 1987.

NANCI, A. (Ed.). Ten Cate's Oral Histology-ebook: development, structure, and function. **Elsevier Health Sciences**, 2017.

NAZIR, M. et al. Global prevalence of periodontal disease and lack of its surveillance. **The Scientific World Journal**, v. 2020, 2020.

NAZIR, M. A. Prevalence of periodontal disease, its association with systemic diseases and prevention. **International journal of health sciences**, v. 11, n. 2, p. 72, 2017.

NEGRATO, C. A. et al. Periodontal disease and diabetes mellitus. **Journal of Applied Oral Science**, v. 21, p. 1-12, 2013.

ORLANDO, P. R. et al. Humic Acid Derived from Agricultural Biomass Mitigates Alveolar Bone Loss and Modulates Systemic Inflammatory Cytokines in Rats with Periodontitis. **Current Topics in Medicinal Chemistry**, 2024.

PAPATHANASIOU, E.; ALRESHAID, R.; ARAUJO DE GODOI, M. Anti-inflammatory benefits of food ingredients in periodontal diseases. **Pathogens**, v. 12, n. 4, p. 520, 2023.

PORTINHO, D.; BOIN, V. G.; BERTOLINI, G. R. F. Effects of immobilization and remobilization on bone tissue and cartilage in Wistar rats. **Revista Brasileira de Medicina do Esporte**, v. 14, n. 5, p. 408-411, 2008.

QILICHOVNA, A. M. The role of pathogenesis in the growth factor of periodontitis disease. **Journal of new century innovations**, v. 49, n. 3, p. 25-32, 2024.

REYNOLDS, I.; DUANE, B. Periodontal disease has an impact on patients' quality of life. **Evidence-based dentistry**, v. 19, n. 1, p. 14-15, 2018.

RIZZOLI, R.; BIVER, E.; BRENNAN-SPERANZA, T. C. Nutritional intake and bone health. **The lancet Diabetes & endocrinology**, v. 9, n. 9, p. 606-621, 2021.

SALVI, G. E. et al. Diagnóstico periodontal clínico. **Periodontologia 2000** , 2023.

SANZ, M. European workshop in periodontal health and cardiovascular disease. **European Heart Journal Supplements**, v. 12, n. suppl\_B, p. B2-B2, 2010.

SCANNAPIECO, F. A.; CANTOS, A. Oral inflammation and infection, and chronic medical diseases: implications for the elderly. **Periodontology 2000**, v. 72, n. 1, p. 153-175, 2016.

SCHENKEIN, H. A. et al. **Mechanisms underlying the association between periodontitis and atherosclerotic disease.** *Periodontology 2000*, v. 83, n. 1, p. 90-106, 2020.

SCHEPETKIN, I.; KHLEBNIKOV, A.; KWON, B. S. Medical drugs from humus matter: Focus on mumie. **Drug development research**, v. 57, n. 3, p. 140-159, 2002.

SCHULTEN, H. R.; SCHNITZER, M. A state of the art structural concept for humic substances. **Naturwissenschaften**, v. 80, n. 1, p. 29-30, 1993.

SEDGHI, L. M.; BACINO, M.; KAPILA, Y. L. Periodontal disease: The good, the bad, and the unknown. **Frontiers in cellular and infection microbiology**, v. 11, p. 1210, 2021.

SOULISSA, A. G. A review of the factors associated with periodontal disease in the elderly. **Journal of Indonesian Dental Association**, v. 3, n. 1, p. 47-53, 2020.

SUEZ, J. et al. The pros, cons, and many unknowns of probiotics. **Nature medicine**, v. 25, n. 5, p. 716-729, 2019.

THIEL, K. D. et al. Comparison of the in vitro activities of ammonium humate and of enzymically oxidized chlorogenic and caffeic acids against type 1 and type 2 human herpes virus (author's transl). **Die Pharmazie**, v. 36, n. 1, p. 50-53, 1981.

TOMES, C.; JONES, J. T.; CARR, C. M. and JONES, D. Three-dimensional imaging and analysis of the surface of hair fibers using scanning electron microscopy. **International Journal of Cosmetic Science**, v.29, n.3, p.293-299, 2007.

TONETTI, M. S. et al. Dental caries and periodontal diseases in the ageing population: call to action to protect and enhance oral health and well-being as an essential component of healthy ageing—Consensus report of group 4 of the joint EFP/ORCA workshop on the boundaries between caries and periodontal diseases. **Journal of clinical periodontology**, v. 44, p. S135-S144, 2017.

TONETTI, M. S. et al. Impact of the global burden of periodontal diseases on health, nutrition and wellbeing of mankind: A call for global action. **Journal of clinical periodontology**, v. 44, n. 5, p. 456-462, 2017.

TRINDADE, D. et al. Prevalence of periodontitis in dentate people between 2011 and 2020: a systematic review and meta-analysis of epidemiological studies. **Journal of clinical periodontology**, v. 50, n. 5, p. 604-626, 2023.

TRISI, P. et al. Sinus graft with biogran, autogenous bone, and PRP: a report of three cases with histology and micro-CT. **International Journal of Periodontics & Restorative Dentistry**, v. 26, n. 2, 2006.

USUI, M. et al. Mechanism of alveolar bone destruction in periodontitis—Periodontal bacteria and inflammation. **Japanese Dental Science Review**, v. 57, p. 201-208, 2021.

VASKOVÁ, J. et al. Therapeutic Efficiency of Humic Acids in Intoxications. **Life**, v. 13, n. 4, p. 971, 2023.

VIEIRA, T. R. et al. Anatomia radicular e suas implicações na terapêutica periodontal. 2009.

WORLD HEALTH ORGANIZATION et al. **Oral health**. 1981.

WILKIE, J. R. et al. Comparison of radiographic texture analysis from computed radiography and bone densitometry systems. **Medical physics**, v. 31, n. 4, p. 882-891, 2004.

WILLIAMS, R. C. Doença periodontal. **New England Journal of Medicine** , v. 6, pág. 373-382, 1990.

YU, L. et al. Exercise improves alveolar bone loss and the inflammatory profile of periodontal disease. **Revista Brasileira de Medicina do Esporte**, v. 29, 2022.

ZHENG, H. et al. Advances in hydrogels for the treatment of periodontitis. **Journal of Materials Chemistry B**, v. 31, 2023